6

Ward

1888 – 1889

FACULTÉ DE MÉDECINE DE PARIS

Année 1888 — N°

THÈSE

POUR LE

DOCTORAT EN MÉDECINE

Présentée et soutenue le Mercredi 12 décembre 1888, à 1 heure

Par Paul VALAT

Né à Montcuq (Lot), le 6 Décembre 1859

Ancien interne des Hôpitaux
Ancien aide d'anatomie provisoire de la Faculté
Membre correspondant de la Société anatomique

DE L'ÉPITHÉLIOMA PRIMITIF DU CORPS DE L'UTÉRUS

Président : M. VERNEUIL, professeur.
Juges { MM. DAMASCHINO, professeur.
ROBIN et DEJERINE, agrégés.

PARIS
G. STEINHEIL, ÉDITEUR
2, Rue Casimir-Delavigne, 2

1888

FACULTE DE MÉDECINE DE PARIS

Doyen ..... M. BROUARDEL.

Professeurs	MM.
Anatomie	FARABEUF.
Physiologie	Ch. RICHET.
Physique médicale	GARIEL.
Chimie organique et chimie minérale	GAUTIER.
Histoire naturelle médicale	BAILLON.
Pathologie et thérapeutique générales	BOUCHARD.
Pathologie médicale	DAMASCHINO. DIEULAFOY.
Pathologie chirurgicale	GUYON. LANNELONGUE.
Anatomie pathologique	CORNIL.
Histologie	MATHIAS DUVAL.
Opérations et appareils	DUPLAY.
Pharmacologie	REGNAULD.
Thérapeutique et matière médicale	HAYEM.
Hygiène	PROUST.
Médecine légale	BROUARDEL.
Accouchements, maladies des femmes en couches et des enfants nouveau-nés	TARNIER.
Histoire de la médecine et de la chirurgie	LABOULBÈNE.
Pathologie comparée et expérimentale	STRAUS.
Clinique médicale	SEE (G.). POTAIN. JACCOUD. PETER.
Maladies des enfants	GRANCHER.
Clinique de pathologie mentale et des maladies de l'encéphale	BALL.
Clinique des maladies nerveuses	CHARCOT.
Clinique chirurgicale	RICHET. VERNEUIL. TRELAT. LE FORT.
Clinique ophthalmologique	PANAS.
Clinique d'accouchements	N...
Clinique des maladies syphilitiques	FOURNIER.

Professeurs honoraires : MM. GAVARRET, SAPPEY, HARDY et PAJOT.

Agrégés en exercice.

MM.	MM.	MM.	MM.
BALLET.	GUEBHARD.	PEYROT.	REYNIER.
BLANCHARD.	HANOT.	POIRIER, Chef des travaux anatomiques.	RIBEMONT-DESSAIGNES.
BOUILLY.	HANRIOT.	POUCHET.	ROBIN (Albert)
BRISSAUD.	HUTINEL.	QUENU.	SCHWARTZ.
BRUN.	JALAGUIER.	QUINQUAUD.	SEGOND.
BUDIN.	JOFFROY.	RAYMOND.	TROISIER.
CAMPENON.	KIRMISSON.	RECLUS.	VILLEJEAN.
CHAUFFARD.	LANDOUZY.	REMY.	
DEJERINE.	MAYGRIER.		

Secrétaire de la Faculté : M. PUPIN.

Par délibération en date du 9 décembre 1798, l'École a arrêté que les opinions émises dans les dissertations qui lui seront présentées doivent être considérées comme propres à leurs auteurs, et qu'elle n'entend leur donner aucune approbation ni improbation.

DE

L'ÉPITHÉLIOMA PRIMITIF

DU CORPS DE L'UTÉRUS

INTRODUCTION

En 1887, pendant notre internat dans le service gynécologique de la Salpêtrière, nous avons eu l'occasion de présenter à la Société anatomique un utérus atteint d'épithélioma limité à la cavité du corps. L'affection avait été prise deux ans auparavant pour une métrite chronique. Quelques recherches bibliographiques faites à ce moment, nous ont montré la rareté du cancer primitif du corps et la difficulté de son diagnostic. L'idée nous est venue d'en faire le sujet de notre thèse.

Notre étude se bornera à l'épithélioma primitif de la cavité utérine, laissant de côté les cas où l'envahissement du corps est consécutif au cancroïde du col, ou est survenu au cours de toute autre tumeur maligne.

En France, il n'y a pas de travail d'ensemble sur le sujet ainsi compris. La thèse de Pichot (Paris 1876), qui a pour titre : *Étude clinique sur le cancer du corps et de la cavité de l'utérus*, renferme des cas de néoplasies secondaires, et de tumeurs qui, selon toute vraisemblance ne sont pas des épithéliomas. La thèse de Mlle Coutzarida (1), est consacrée à l'étude de l'hydrorrhée comme valeur séméiologique du cancer du corps. Nous dirons plus loin ce que nous pensons de la fréquence de ce symptôme.

Nous essayerons de tracer l'étude anatomique et clinique de l'épithélioma primitif.

Au chapitre du diagnostic nous nous attacherons à montrer la nécessité de confirmer les notions cliniques par l'examen histologique des fongosités.

Nous rapportons ici trente-quatre observations de cancer primitif du corps. La difficulté de différencier macroscopiquement cette affection (2) est telle que dans certains cas nous n'avons tenu compte que des observations avec examen histologique.

On trouvera dans la thèse de M. Pichot l'historique de la question jusqu'à l'année 1876.

Dans le courant de notre travail sont donnés de nombreux renseignements bibliographiques.

Avant d'entrer en matière nous sommes heureux d'exprimer notre plus vive reconnaissance aux maîtres qui nous ont prodigué leur savants conseils au cours de

(1) Mlle Coutzarida. *De l'hydrorrhée et de sa valeur séméiologi- dans le cancer du corps de l'utérus.* Paris, 1884.

(2) Voir plus loin, p. 45.

nos études médicales : à M. le Prof. Panas, dont le haut enseignement nous a facilité l'étude de l'ophthalmologie; à M. le Dr Terrillon, dont la pratique nous servira toujours de modèle; à M. le Dr Maygrier, qui nous a initié à l'étude de l'obstétrique ; à nos autres maîtres : MM. les Drs Hallopeau, Quinquaud, Richelot, Brun, Routier, Jalaguier.

Nous adressons nos remerciements à M. le Prof. Cornil qui nous a communiqué, avec sa bienveillance ordinaire, le résultat de ses récentes recherches sur l'anatomie pathologique de l'épithélioma de l'utérus; à MM. Terrier et Routier, qui ont eu l'extrême obligeance de nous communiquer plusieurs observations. Remercions également notre éditeur, M. Steinheil, à qui nous devons les belles planches contenues dans notre thèse.

Nous ne saurions témoigner assez vivement notre profonde gratitude à M. le Prof. Verneuil dont nous avons été deux fois l'élève. Après nous avoir donné pendant le cours de nos études de nombreuses marques de sa bienveillante protection il nous fait aujourd'hui l'honneur de présider notre thèse.

ÉTIOLOGIE

L'étiologie des tumeurs malignes est encore fort obscure. Les connaissances en ce qui concerne le développement du cancer primitif de l'utérus ne sont pas plus précises. Nous n'allons ici ni rapporter ni discuter les différentes théories émises sur la pathogénie de cette affection.

Un point paraît bien établi c'est que l'épithélioma du corps se développe à un âge plus avancé que celui du col.

Le tableau suivant nous montre que le maximum de fréquence s'observe entre 50 et 60 ans :

Au-dessus de 70 ans.....	1 cas.	
De 60 à 70 —	6	
De 50 à 60 —	15	
De 40 à 50 —	4	
Au-dessous de 40.....	5	(27 ans. 33, 37, 38, 39.)
Total.....	31 (1)	

L'influence de l'accouchement à été niée par beaucoup d'auteurs.

Dans un cas nous avons relevé l'hérédité. A ce point de

(1) Dans 3 observations l'âge n'est pas indiqué.

vue l'obs. 29 est particulièrement intéressante. Les trois sœurs ont été atteintes d'affections utérines : l'une est morte à 59 ans d'un cancer de l'utérus ; la deuxième porte un corps fibreux ; la troisième, sujet de cette observation présentait un épithélioma du corps.

ANATOMIE PATHOLOGIQUE

Nous avons pour écrire ce chapitre deux sources différentes ; les utérus enlevés par l'hystérectomie, les pièces provenant de l'autopsie. Les lésions présentent des degrés différents dans les deux cas.

Voici les particularités anatomiques des 13 pièces enlevées par l'hystérectomie et sur lesquelles sont consignés des détails.

Le volume de l'utérus est augmenté dans tous les cas. Dans les obs. 20 et 23 on le compare au poing de l'adulte. Dans d'autres observations les dimensions ne sont pas précisées.

La forme de l'organe est conservée dans son ensemble. Mais il y a une disproportion notable entre le col et le corps. Ce dernier augmenté dans tous les sens prend une forme globuleuse, tout à fait comparable à celle de l'utérus gravide à la fin du troisième mois.

La surface péritonéale est le plus souvent régulière, lisse, absolument normale. Sur certaines pièces on trouve la tunique séreuse, inégale, tomenteuse, cruentée, indice des adhérences rompues au cours de l'opération (obs. 34). Dans un cas (obs. 16) l'opération ne put être terminée par suite de quatre ou cinq adhérences anciennes résistantes qui unissaient l'utérus aux anses intesti-

nales. Dans l'obs. 29 nous avons noté que le péritoine était lisse, mais sur la face postérieure de l'utérus immédiatement au-dessous de la séreuse était une plaque gri-

FIG. 1. — Epithélioma du corps de l'utérus.

sâtre légèrement saillante, des dimensions d'une pièce de 0,50 cent. environ. Ajoutons que le sujet de cette observation, opéré depuis un an vit encore, et que l'examen local ne permet pas de constater de récdiive.

Le col sans avoir subi une augmentation proportionnelle à celle du corps est cependant plus volumineux qu'à l'état normal; on trouvera plus loin à l'occasion des renseignements fournis par le toucher les modifications que peut présenter le museau de tanche.

Les désordres capitaux se trouvent limités à la cavité utérine, dont on prendra une connaissance exacte après avoir fendu l'organe longitudinalement suivant un de ses bords.

L'épithélioma se présente sous deux formes; il constitue une tumeur *circonscrite* ou il occupe la surface muqueuse, sans former de saillie spéciale, *forme diffuse*.

Dans le premier cas le néoplasme est irrégulièrement arrondi, bosselé, grisâtre, recouvert d'une sanie fétide, dur et friable sous le doigt. Il présente un volume variable : celui d'une amande, d'une noix, d'autres fois il atteint les dimensions d'un œuf de poule comme sur la pièce (obs. 33) conservée au laboratoire du Prof. Cornil.

Elle peut être sessile, ou plus ou moins pédiculée. Son point d'implantation se trouve aussi fréquemment sur le fond que sur les parois.

La formc diffuse est plus fréquente (obs. 20, 21, 22, 23, 25, 26, 27, 34). Dans cette variété les fongosités néoplasiques donnent à la muqueuse un aspect inégal, déchiqueté, anfractueux. Leurs caractères macroscopiques sont très analogues à ceux des épithéliomas de l'estomac. Ces bourgeons très irréguliers, sans forme déterminée, de couleur grisâtre, durs au toucher, sont en partie recouverts par un détritus sanguinolent ou puri-

forme dégageant une odeur infecte et se laissant entraîner facilement sous un mince filet d'eau. Les lésions cancéreuses occupent toute l'étendue ou une partie seulement de la muqueuse. Elles sont moins marquées (obs. 26, 27, ou font complètement défaut (obs. 17, 18, 19, 26, 27), aux environs de l'orifice interne du col. Si l'épithélioma est ancien, il n'est pas rare qu'il ait dépassé l'orifice supérieur et remplisse toute la cavité cervicale (1).

Si l'on regarde de profil la section longitudinale de la matrice on se rend compte que l'épaisseur des parois utérines est fort inégale suivant les points considérés (obs. 26, 27, 29, 34). A certains endroits elle a doublé, triplé d'épaisseur, en d'autres elle est très amincie ; ces points amincis correspondent aux intervalles qui séparent les fongosités. Ces cas font comprendre avec quelle facilité une curette tranchante, un hystéromètre maniés sans douceur produisent une perforation et comment aussi, au cours de l'opération, l'utérus tiraillé, se déchire :

La cavité du col, d'ordinaire intacte, est parfois totalement envahie à la période ultime du néoplasme.

Lésions trouvées à l'autopsie. — Ici l'épithélioma ayant suivi son évolution complète nous trouvons les lésions de l'utérus beaucoup plus marquées et presque toujours des altérations des organes voisins (ovaires, trompes, ligaments larges, vessie, rectum, péritoine, ganglions pelviens et lombaires).

(1) L'épithélioma peut débuter par le canal cervical pour envahir ultérieurement le corps. Nous avons passé sous silence ce mode de début qui n'est mentionné dans aucune des observations citées.

Rarement il y a des noyaux cancéreux dans les organes éloignés (foie, poumon, obs. 28).

Lésions de l'utérus. — L'épithélioma a envahi souvent toute l'épaisseur des parois jusqu'au péritoine inclusivement.

La muqueuse, le tissu musculaire sont remplacés par des fongosités cancéreuses et il ne reste de l'utérus qu'une coque périphérique.

Parfois le volume de la matrice ne peut être apprécié qu'après une dissection minutieuse car des adhérences la réunissent aux ovaires, aux trompes, aux ligaments larges et dans ces cas on trouve une tumeur diffuse irrégulière, remplissant toute la cavité du bassin.

Lésions des ovaires. — On a constaté les altérations suivantes : dégénérescence cancéreuse (obs. 10, 23). Ovaire gauche kystique (obs. 1). Les ovaires adhèrent solidement à la paroi postérieure de l'utérus (obs. 4). Plexus ovariens dilatés, sinueux, remplis de caillots fibrineux, contiennent quelques phlébolithes (obs. 8).

Lésions des trompes. — Notées deux fois seulement : obs. 3, trompe droite se trouve renflée et creusée d'une cavité ; la trompe gauche qui se continue avec la cavité intérieure par l'oviducte forme une tumeur de 14 cent. de long sur 12 cent. de large : son intérieur présente des cloisons cancéreuses ; obs. 10 les oviductes étaient remplis d'un liquide purulent.

Vessie. — Dans un seul cas, obs. 24, la vessie était

dégénérée, l'utérus, la vessie, les ligaments larges ne forment qu'une même tumeur ; la vessie était complètement envahie par le cancer, sa cavité était anfractueuse, tomenteuse.

Rectum. — Dans l'obs. 10 la partie supérieure du rectum était comprimée par un prolongement circulaire de la tumeur.

Vagin. — Son altération est notée dans un seul cas ; obs. 24, ses parois étaient envahies au pourtour du col.

Péritoine, intestins. — Les lésions du péritoine et des intestins paraissaient plus fréquentes. — Obs. 4, adhérences unissant les anses intestinales et le bord inférieur de l'épiploon au fond de l'utérus et à plusieurs points des ligaments larges et du petit bassin. — Obs. 10. Les anses intestinales ont contracté des adhérences avec l'utérus ; leur friabilité est telle qu'elles se déchirent en plusieurs endroits et qu'il est difficile de dire si une perforation a existé pendant la vie. — Obs. 11, çà et là quelques adhérences péritonéales. — Obs. 22, rupture d'une anse d'intestin grêle au niveau du drain qui pénétrait de 8 centimètres dans la cavité péritonéale. — Obs. 24, plaques blanchâtres sur le péritoine.

Ganglions. — Plusieurs observations ne fournissent aucun détail sur l'état des ganglions ; c'est là une omission grave, dans l'autopsie des cancéreux.

Obs. 2, dégénérescence des ganglions au niveau de

la bifurcation de l'aorte. A partir de la tumeur ganglionnaire l'aorte et les artères qui lui succèdent sont oblitérées ; sphacèle incomplet de la jambe et du pied droit. — Obs. 4, ganglions lombaires un peu volumineux, mais leur tuméfaction pouvait être rapportée aussi bien au travail inflammatoire qui s'était fait dans le bassin qu'à la tumeur utérine. — Obs. 10, de chaque côté du bassin on trouve des ganglions dégénérés reliés au reste de la tumeur par des traînées lymphatiques très facilement appréciables. Un des ganglions plus gros que les autres se trouve un peu en arrière et au-dessous du trou sous-pubien à la base des ligaments larges. — Obs. 28, pas d'engorgement ganglionnaire.

Veines. — Dans un seul cas, obs. 1, on a trouvé de la matière cancéreuse dans les veines.

Nerfs. — Les lésions des nerfs ne sont pas signalées.

Lésions à distance. — Dans l'obs. 8, il existait une pleurésie purulente diaphragmatique droite et des caillots de forme et de volume très divers dans les branches lobaires des artères pulmonaires droite et gauche. — Obs. 28, pleurésie purulente. La moitié postéro-inférieure du poumon gauche a subi la dégénérescence cancéreuse. Dans le lobe supérieur du poumon gauche et dans le poumon droit, on trouve disséminés quelques noyaux secondaires variant du volume d'un pois à celui d'une noisette. Un noyau dans le foie. Il est important de remarquer que les ganglions pelviens étaient sains.

Variétés anatomiques. — Le squirrhe qui est assez rare pour que sa présence ait été contestée par quelques auteurs, même sur le col, n'affecte jamais le corps de l'utérus. Il en est de même de l'encéphaloïde dont nous n'avons pu recueillir une seule observation incontestable. Les cas qui ont été rapportés sont généralement contestés et considérés comme des exemples de sarcome, de tubercule ou de fibrome gangrené. Lorsqu'une tumeur maligne prend naissance dans la cavité utérine elle offre toujours les caractères de l'épithélioma (Thomas. Maladies des femmes, p. 508. Trad. franç.).

Les travaux les plus récents sur l'anatomie pathologique du cancer du corps de l'utérus confirment l'opinion de Thomas.

Il y a peu d'années encore on attribuait à l'épithélioma et au carcinome une origine différente, et ces deux tumeurs étaient considérées comme deux types parfaitement distincts. Aujourd'hui leurs liens de parenté paraissent plus proches et beaucoup de carcinomes pour les histologistes les plus compétents ne seraient qu'une variété de tumeurs d'origine épithéliale.

Par quel élément débute l'épithéliome primitif de la muqueuse du corps ? A quelle variété histologique appartient-il ? Ces deux questions n'ont pas encore reçu une solution définitive.

« L'épithélioma primitif du corps débute constamment par la muqueuse, sous la forme d'une infiltration diffuse. Il est probable que ce cancer a son point de départ dans les glandes utérines ou tout au moins dans des végétations glandulaires de nouvelle formation, et de fait Ruge

et Veit, Breisky et Eppinger et tout récemment Ruge ont constaté directement cette origine » (Schrœder. *Loc. cit.*, p. 327).

Depuis longtemps on professe la même opinion en France. L'épithélioma peut débuter par les cellules de revêtement de la muqueuse utérine, mais tire beaucoup plus souvent son origine de l'épithélium glandulaire. Ce dernier épithélium est beaucoup plus actif et plus apte par conséquent à proliférer et à donner naissance à un néoplasme. Quels sont les caractères histologiques de cet épithélioma?

Dans chaque observation rapportée plus loin on trouvera la mention de l'examen histologique. Mais l'analyse microscopique est très écourtée et très souvent insuffisante pour qu'il soit possible d'en tirer des conclusions sérieuses. Pour être fixés sur ce point, nous avons eu recours à M. le Prof. Cornil qui a eu l'obligeance de nous mettre au courant de ses récentes recherches, à M. Poupinel qui a examiné dans deux cas des fongosités intra-utérines enlevées par M. Terrier au moyen de la curette ; à M. Darier qui a eu l'occasion de pratiquer des coupes sur un utérus enlevé par M. Pozzi.

D'après les préparations de MM. Cornil, Poupinel, Darier l'épithélioma de la muqueuse du corps débuterait par les glandes et présenterait les caractères de l'épithélioma lobulé à cellules cylindriques.

Dans chaque lobule de la tumeur les cellules périphériques sont nettement cylindriques à gros noyau se colorant fortement par le picro-carmin.

Si l'on considère ces éléments en allant de la périphé-

rie vers le centre on voit qu'ils perdent leur forme cylindrique et deviennent de plus en plus cubiques ou irrégulièrement polygonaux.

Sur des coupes pratiquées à l'union de la tumeur et de la partie saine de la muqueuse on trouve des glandes hypertrophiées dont les culs-de-sac dilatés remplis de cellules, s'enfoncent plus ou moins profondément entre les fibres musculaires.

Dans d'autres points plus complètement envahis on constate que les boyaux épithéliaux pénètrent jusque dans le voisinage du péritoine.

Voici les résultats des coupes pratiquées par M. Darier (1) sur l'utérus d'une opérée de M. Pozzi. L'examen a porté sur plusieurs fragments pris dans divers points. L'aspect macroscopique était le même et cependant les lésions histologiques étaient arrivées à des degrés différents.

1° Sur certaines préparations les villosités ont paru composées de glandes utérines hypertrophiées, irrégulières envoyant des bourgeons en tous sens et pénétrant plus ou moins profondément dans le tissu musculaire. Ces glandes ont conservé leur membrane propre ; leur épithélium est cylindrique, muni de cils vibratiles et partout composé d'une seule couche de cellules. Dans quelques culs-de-sac cependant les cellules sont notablement plus hautes que d'ordinaire. Dans ces régions les vaisseaux sont dilatées mais il y a très peu de réaction inflammatoire. *Les lymphatiques sont normaux.*

(1) Ces notes nous ont été obligeamment communiquées par M. Darier.

2° Sur d'autres fragments qui avaient à l'œil nu un aspect absolument semblable, on trouve manifestement de l'épithélioma. Les glandes ont bourgeonné plus profondément dans le tissu musculaire. Elles sont plus irrégulières, et leur épithélium est formé de couches cellulaires superposées, au nombre de 6 à 8. Ces couches superposées ne remplissent pas complètement la cavité. Il reste une lumière très étroite envoyant des ramifications dans les diverticules de la glande dont la membrane propre est conservée. Ces cellules épithéliales sont métatypiques, c'est-à-dire qu'elles ont perdu leur forme ordinaire. Elles sont polyédriques. Quelques-unes très irrégulières avec prolongement en raquette, munies d'un noyau rond. Celles de la couche la plus centrale ont encore la forme cylindrique ou cubique.

Dans les bourgeons néoplasiques les plus profonds (les plus rapprochés de la surface péritonéale), l'épithélium est cylindrique à une seule couche.

Dans le tissu interstitiel il y a de l'inflammation caractérisée par la dilatation vasculaire et la présence de cellules embryonnaires.

On ne trouve pas d'envahissement épithélial le long des vaisseaux sanguins ou lymphatiques.

Dans le cas précédent M. Darier a dû examiner plusieurs fragments avant d'arriver sur le point dont le caractère était franchement épithéliomateux.

En résumé, dans la grande majorité des cas, l'épithélioma primitif du corps a son origine dans les glandes de la muqueuse et présente les caractères de l'épithélioma tubulé cylindrique.

Fig. 2. — Examen histologique de la fig. 1.

Transformation de l'adénome en épithélioma. — Cette transformation avait été admise par Robin dans ses recherches sur les hypertrophies glandulaires en général (*Gazette des hôpitaux*, 1850). Ces travaux ont été confirmés depuis par ceux de M. Cornil (*Journal de l'anatomie de Robin*, 1864-1866).

Actuellement on va plus loin et l'on considère l'adénome comme n'étant que le premier stade de l'épithélioma, (stade intra-glandulaire).

La même doctrine est professée en Allemagne. On lit dans Schröder (1) (*loc. cit.*, p. 290) : « Dans l'adénome diffus (par opposition à l'adénome sous forme de polype) le tissu glandulaire s'accroît parfois avec une intensité telle que l'on ne voit plus au microscope dans les cas typiques, que des pelotes de tubes glandulaires entortillées les unes dans les autres. Ces végétations sont déjà de mauvaise nature et on peut leur donner le non d'adénome malin.

L'adénome peut dégénérer assez souvent en cancer glandulaire. L'épithélium cylindrique des glandes se multiplie alors et la lumière des cancers glandulaires se trouve obstruée par des végétations épithéliales atypiques Toutefois il arrive que cette terminaison fâcheuse ne se présente qu'après des années.... L'adénome diffus proprement dit constitue une affection tellement grave qu'elle justifie l'amputation du corps de l'utérus. »

(1) D'après le professeur Cornil, l'adénome diffus des auteurs allemands correspond à l'épithélioma au début, la paroi glandulaire étant encore conservée (communication orale). La transformation de de l'endométrite fougueuse et épithélioma n'est pas admise en France.

Un autre auteur allemand, Léopold, n'est pas moins catégorique à ce sujet. « Il a eu l'occasion d'observer fréquemment la transformation de l'endométrite fongueuse en carcinome du corps vers l'époque critique » (Compte rendu de la Soc. obst. de Dresde, 3 décembre 1885, in *Répertoire universel d'obstétrique et de gynécologie*. Année 1886, p. 344.)

Dans nos observations (5, 25, 26) la tumeur examinée au microscope a été reconnue de nature épithéliomateuse. Cependant l'évolution clinique (100 mois, 120 mois, 72 mois) n'était guère celle d'une tumeur maligne. Dans ces cas n'avait-on pas affaire à des métrites fongueuses ayant à un moment donné pris la marche de l'épithélioma ?

Il serait du plus haut intérêt d'être définitivement fixé sur ce point, car ces notions histologiques une fois bien établies on serait en droit d'en tirer une déduction thérapeutique qu'on ne peut aujourd'hui formuler sans réserve : Chez une femme ayant dépassé la ménopause, toute métrite glandulaire hypertrophique (adénome diffus de quelques auteurs) qui aura résisté pendant plusieurs mois à un traitement bien ordonné, sera justiciable de l'hystérectomie vaginale.

Cette pratique est d'ailleurs suivie par quelques auteurs allemands. « J'ai fait jusqu'à présent l'extirpation de la matrice six fois pour un adénome en plein développement, et treize fois dans des cas où la multiplication des appareils glandulaires du corps de l'utérus était telle qu'il ne restait plus pour ainsi dire de tissu connectif inter-glandulaire normal... Sur les 19 opérées, six succom-

bèrent des suites opératoires. Chez deux autres la cicatrice devint réellement le siège d'un carcinome. Quant à celles qui restent elles guérirent, et cette guérison s'est maintenue depuis. »

Certes l'opération est grave. Mais s'il est démontré que la métrite glandulaire hypertrophique peut devenir un épithélioma, si d'autre part elle a résisté pendant plusieurs mois à une thérapeutique énergique n'a-t-on pas à craindre qu'elle ait déjà revêtu les caractères cliniques et anatomiques (1) de l'épithélioma ? Attendre que cette transformation soit parfaitement démontrée sera souvent un excès de prudence qui diminuera les bénéfices de l'intervention chirurgicale. L'hystérectomie vaginale est d'autant plus facile, et met d'autant mieux à l'abri d'une récidive qu'elle est pratiquée plus tôt.

(1) Nous verrons plus loin combien est utile avant de prendre une décision, l'examen histologique des fongosités enlevées par le grattage.

SYMPTOMES

« Je me demande s'il est jamais arrivé qu'un cas de cancer utérin ait été étudié cliniquement assez près de son début, et suivi ensuite pendant toute son évolution avec assez d'attention et de soin, pour qu'il soit permis de décrire autrement que par intuition les signes que l'exploration physique doit permettre de constater dès cette première période. Notez bien que je ne conteste pas le fait ; mais quand après une pratique de près de trente années, il ne m'est pas arrivé une seule fois de pouvoir examiner un cancer de l'utérus à une époque assez rapprochée de son origine, pour pouvoir éprouver ces indécisions contre lesquelles la lecture des ouvrages spéciaux m'avait habitué à me prémunir, je suis fondé à dire qu'il est extrêmement rare que l'on soit appelé à constater la présence du cancer dans ces conditions » (Gallard) (1).

Ces lignes visent spécialement le cancer du col mais elles sont en tous points applicables à l'épithélioma primitif du corps.

Cette affection s'installe très insidieusement, sans pro-

(1) Gallard. Leçons cliniques sur les maladies des femmes, 2e édit., p. 941.

voquer au début aucun symptôme qui permette de soupçonner sa gravité.

Les trois signes suivants : hémorrhagies, écoulements fétides, et plus rarement la douleur annoncent son apparition.

L'hémorrhagie a été le premier signe dans les observations suivantes : 1, 2, 3, 5, 17, 18, 20, 25, 28, 30, 31, 33, 34.

Six fois le cancer s'est annoncé par un écoulement de nature variable, obs. 9, 16, 19, 22, 23, 29, et cinq fois par des phénomènes douloureux, obs. 4, 11, 13, 24, 27.

Enfin, comme signes de début on trouve à la fois : les pertes blanches et la douleur (obs. 10). Les hémorrhagies et la douleur (obs. 21). Les pertes sanguines et les écoulements d'eau roussâtre (obs. 26, 32). Dans les cas, 7, 8, 12, 14, les auteurs n'ont pas précisé par quels troubles la maladie s'était annoncée.

Ultérieurement, pendant toute la période d'observation clinique, les trois signes (hémorrhagies, leucorrhée, douleur) coexistent presque toujours. Nous allons les étudier successivement, nous donnerons ensuite les renseignements fournis par les divers modes d'exploration locale (toucher vaginal, rectal, examen au spéculum, hystéromètre, palper abdominal).

Hémorrhagie. — « La maladie signale son apparition en déterminant un mouvement fluxionnaire qui ne tarde pas à provoquer une perte de sang dans un organe naturellement si disposé à la production d'un flux qui est une manifestation normale physiologique de son exis-

tence. Aussi les cancers de la muqueuse utérine nous ont paru être ceux qui déterminent le plus tôt et le plus inévitablement la manifestation de ce symptôme » (Courty. *Loc. cit.*, p. 1163).

Les faits contenus dans ce travail confirment l'opinion de Courty.

L'hémorrhagie est un signe presque constant. Cependant elle peut faire défaut pendant toute la durée de l'affection, ainsi qu'en témoignent les observations 4, 7, 9, 24.

Son abondance, sa fréquence, varient avec chaque cas. Chez les femmes encore réglées, elle se présente le plus souvent sous forme de ménorrhagie. Les menstrues sont plus abondantes que d'habitude, et ont surtout une durée beaucoup plus longue. Si le sujet a dépassé le ménopose les pertes n'affectent aucune périodicité. Dans ces cas on note un suintement continuel, puis à des intervalles très variables surviennent de véritables poussées hémorrhagiques. D'autres fois, rares et légères au début, les pertes deviennent avec les progrès du mal et plus abondantes et plus fréquentes. Ce fait semble être la règle et est noté dans les observations suivantes : 1, 2, 3, 5, 8, 11, 12, 13, 16, 17, 18, 19, 21, 25, 26, 27, 28, 30, 31, 32, 33, 34.

Dans les cas 10, 29, les pertes ont toujours été insignifiantes.

Écoulement séreux séro-sanguin, séro-purulent. Hydrorrhée. — Sur nos 33 cas il est noté 17 fois, soit seul, soit alternant avec les hémorrhagies.

Au début, cet écoulement est peu abondant, séreux,

séro-purulent, roussâtre; on l'a comparé au bouillon, au jus de viande. Il tache le linge sans l'empeser. Il peut exister longtemps sans avoir une odeur fétide; dans certains cas même il a persisté d'un bout à l'autre de la maladie sans répandre cette fétidité repoussante, dont on a voulu faire un signe presque pathognomonique du cancer utérin. Ces faits constituent l'exception mais il est important d'en bien connaître l'existence afin de ne pas rejeter trop vite l'idée de tumeur maligne, en se fondant sur l'absence de l'odeur fétide. D'ailleurs cette dernière, si elle fait défaut au début, apparaît presque toujours dans la suite, et devient parfois véritablement insupportable (obs. 15, 29).

Le liquide peut-il être limpide et clair comme de l'eau et l'écoulement mériter véritablement le nom d'hydrorrhée? Le fait doit être exceptionnel, et nous ne l'avons relevé qu'une seule fois (obs. 5) (1).

L'abondance des pertes séreuses est également très variable. Tantôt elles sont insignifiantes et la malade n'y attache alors aucune importance. D'autres fois la quantité est telle, qu'elles constituent un des symptômes des plus gênants. Dans l'obs. 29 la malade l'évaluait à plus d'un demi-litre par vingt-quatre heures et cet écoule-

(1) Mlle Coutzarida. *De l'hydrorrhée et de sa valeur séméiologique dans le cancer du corps de l'utérus.* Th., Paris, 1884. Nous croyons que l'auteur de ce travail attribue une importance trop grande à l'hydrorrhée, comme signe de cancer du corps. Rarement l'écoulement mérite à proprement parler le nom d'hydrorrhée; enfin des écoulements aqueux peuvent se rencontrer soit dans le sarcome cavitaire; soit dans les fibromes sous-muqueux.

ment, sans odeur au début, resta pendant près de deux ans la seule manifestation de l'épithélioma. Dans l'obs. 33, il est noté que la malade salissait 15 serviettes par jour.

Comme l'hémorrhagie l'écoulement devient plus considérable à certains moments, sous l'influence soit de la fatigue, soit de quelque poussée néoplasique.

Loin d'exister seule la leucorrhée coïncide le plus souvent avec les pertes et occupe leur intervalle.

Voici d'ailleurs les caractères que l'écoulement a présentés dans chaque cas :

Obs. 2. Liquide blanchâtre, très épais, sans odeur ; s'écoule habituellement par la vulve dans l'intervalle des hémorrhagies. — Obs. 4. Écoulement leucorrhéique abondant. — Obs. 5. Dans l'intervalle des pertes, écoulement jaunâtre, sanieux, parfois clair comme de l'eau. — Obs. 7 Perte roussâtre, quoique séreuse, très abondante, n'ayant pas d'odeur. — Obs. 9. Perte séro-sanguine constante. — Obs. 10. Pertes blanches très abondantes. — Obs. 11. L'écoulement vaginal continu assez abondant alternativement séreux ou sanguinolent, présentant une odeur fort désagréable. — Obs. 12. Léger écoulement de sang clair. — Obs. 14. La malade est renvoyée de l'hôpital à cause de l'écoulement d'une odeur insupportable. — Obs. 16. Écoulement sanguinolent continu, ressemblant plus ou moins à la sérosité, parfois peu abondant ; d'autre fois il existe un véritable flux. — Obs. 19. Depuis 1 an, écoulement purulent, souvent mêlé de sang. — Obs. 22. Depuis quelques mois, écoulement légèrement teinté de sang. — Obs. 23. Depuis un an écoulement ressemblant au bouillon. — Obs. 24. La malade perd un peu d'humeur. — Obs. 26. Leucorrhée fétide depuis six ans. — Obs. 29. Début de la maladie par des pertes d'eau rousse, et depuis cette époque l'écoulement ne s'est pas arrêté.

Écoulement abondant 1/2 litre en 24 heures. Deux mois avant l'opération il était d'une fétidité extrême. — Obs. 32. Hémorrhagies avec écoulement d'eau roussâtre. — Obs. 33. Pertes d'eau rousse non odorante, très abondante (15 serviettes salies par jour). Pertes irrégulières et alternantes d'eau et de sang.

Douleur. — Nous avons vu qu'elle était notée cinq fois seulement comme signe de début.

Elle peut même faire complètement défaut d'un bout à l'autre de la maladie ; le fait est rare il est cependant indiqué dans l'observation 14. Courty rapporte un cas semblable. « Un cancer du corps de l'utérus à la période ulcérative ayant amené des phénomènes de réaction générale très graves, tels que dyspepie, amaigrissement fièvre, etc., avait pu suivre antérieurement toutes les phases de son développement sans éveiller l'attention par aucune douleur, par troubler le sommeil de la malade qui ne se plaignait que de pertes rouges très abondantes, suivies en dernier lieu de pertes blanches, ichoreuses, fétides » *Loc. cit.*, p. 1161. A plusieurs passages de ses cliniques Gallard insiste sur le même point.

L'analyse de nos observations va nous permettre d'apprécier la fréquence, le siège, l'intensité, les caractères de la douleur.

Dans 18 cas sur 33 elle a été notée. Cette proportion est évidemment trop faible ; quelques observations n'étant données que très résumées par leurs auteurs.

Le siège est le même que dans les cas de cancer du col ; régions hypogastrique, vulvaire, périnéale, anale.

Très souvent à une période avancée de la maladie, des irradiations se font vers les parties voisines : aines

et cuisses (obs. 5, 16, 29), fosses iliaques (obs 11, 24), région épigastrique (obs. 24), flancs (obs. 24), région lombaire (obs. 2, 5, 26).

L'intensité et les caractères sont très variables. « La douleur dans les maladies utérines, loin d'être proportionnée à la gravité du mal, est souvent en raison inverse de cette gravité, et l'on peut hardiment poser cet axiome dont le souvenir a l'avantage de tenir en éveil notre attention dans la pratique gynécologique : *niminum ne crede dolori* » (Courty. *Loc. cit.*, p. 1162).

Elle est spontanée et se présente sous forme de pesanteur dans les régions hypogastrique et périnéale. *Le caractère lancinant, dont on a si souvent parlé comme caractéristique des tumeurs malignes, n'est pas noté dans les observations qui suivent.*

Dans certains cas elles revêtent à la période terminale un caractère névralgique. L'invasion du tissu cellulaire pelvien comprimant les nerfs du bassin donne l'explication de quelques-unes de ces douleurs névralgiques.

Aussi longtemps que l'épithélioma reste limité à la cavité utérine et aux parois de l'organe, les phénomènes douloureux présentent une faible intensité. Mais lorsque le mal a dépassé la matrice, l'envahissement du tissu cellulaire voisin, des trompes, des ovaires, des ligaments larges, du péritoine, etc., a pour effet d'immobiliser l'utérus. Celui-ci ne pouvant plus se déplacer sous l'influence des changements de volume que subissent la vessie et le rectum se trouve soumis à des tiraillements continuels bien faits pour provoquer l'apparition des phénomènes douloureux. La vérité de ces propositions

a été démontrée soit au cours de l'opération, soit à l'autopsie. Lorsque l'évolution du mal s'était faite sans grandes douleurs le néoplasme a été trouvé limité à la cavité utérine, et chaque fois que l'utérus adhérait aux organes voisins de violentes souffrances avaient existé.

Les renseignements les plus précieux sont fournis par les différents modes de l'examen local : toucher vaginal, rectal, palper abdominal, examen au spéculum, cathétérisme et dilatation de la cavité utérine.

Toucher vaginal. Le col et les culs-de-sac peuvent pendant longtemps ne subir aucune modification et présenter les caractères de l'état normal (obs. 4, 5, 9, 12, 19, 27, 29).

Mais avec les progrès de la maladie, des changements ne tardent pas à survenir.

Le col augmente de volume par suite de la dilatation de la cavité cervicale envahie par les fongosités. L'orifice au lieu d'être fermé comme à l'état sain, est entr'ouvert (obs. 3, 8, 24, 34), dans certains cas, plus dilaté, il permet au doigt d'explorer la cavité cervicale (obs. 7, 11, 16, 30, 31), et d'y sentir des bourgeons néoplasiques.

A une période plus avancée encore, le col et les culs-de-sac présentent parfois des altérations en apparence très légères mais suffisantes pour contre-indiquer l'hystérectomie. Ce sont de petites ulcérations partant de l'orifice externe et s'étendant sur le museau de tanche. Elles sont loin d'avoir l'étendue et la profondeur des formes ulcéreuses de l'épithélioma du col. Elles sont un indice de la longue durée de l'affection et doivent rendre

plus minutieuse l'exploration des culs-de-sac. Souvent, en pareilles circonstances, un examen attentif montrera qu'ils ne sont plus aussi profonds, aussi souples qu'à l'état normal. Au niveau de leur insertion sur le col, et de préférence du côté vers lequel se dirige l'ulcération partie de l'orifice externe, l'on constatera dans le ligament large une induration, un épaississement légèrement douloureux, signature de la propagation du néoplasme.

Pour compléter les données précédentes, il est nécessaire de combiner le palper et le toucher. Ainsi on se rendra un compte exact de la position de l'utérus, de son volume, de sa mobilité, renseignements de la plus haute importance depuis que l'hystérectomie est entrée dans le domaine chirurgical.

Le corps de l'utérus dans le plus grand nombre de cas conserve sa position normale. Mais avec les progrès de la maladie par suite de l'augmentation de son poids, ou de la présence de quelque adhérence, le fond tombe en avant (obs. 11, 16, 33) ou en arrière (obs. 17, 18, 22).

Chez les sujets maigres et dont la paroi abdominale est dépressible le palper et le toucher combinés permettent d'évaluer très exactement le volume de l'utérus. Dans ces cas il sera facile de constater qu'au début de l'affection le corps de la matrice n'a subi qu'une très légère augmentation. Pendant plusieurs mois les dimensions dépassent à peine celles de l'état normal ; dans la période terminale, elles atteignent les proportions d'un utérus gravide de trois mois. C'est aussi à la période ultime qu'il arrivera assez souvent de constater dans le petit bassin une tumeur volumineuse, irrégulière, formée par l'utérus

et ses annexes réunies par des adhérences péritonéales.

Ces raisons anatomiques ont déjà fait prévoir qu'à une période avancée de l'épithélioma l'utérus perd sa mobilité. Mais quelquefois les mouvements de l'organe sont conservés et le clinicien n'est cependant pas en droit de conclure à l'absence complète d'adhérences.

Engelmann (obs. 16) avait constaté la mobilité de la matrice. Au cours de l'opération il trouva des adhérences solides et anciennes qui unissaient le fond de la matrice, aux anses intestinales, il jugea les difficultés insurmontables et referma l'abdomen sans faire l'hystérectomie.

Au sujet de la mobilité de l'utérus les observations antérieures à la pratique de l'hystérectomie fournissent peu de renseignements ; mais dans les cas plus récents la recherche de ce signe a été indiquée avec soin (mobilité conservée : obs. 2, 9, 19, 16, 29, 34 ; diminuée, obs. 4 ; perdue, obs. 24). Beaucoup de chirurgiens considèrent même comme une contre-indication absolue de l'hystérectomie vaginale, l'impossibilité d'abaisser le col de l'utérus jusqu'à la vulve.

L'examen au spéculum donne peu de renseignements nouveaux ; il permet surtout de contrôler ceux fournis par le toucher. Dans quelques cas, grâce à cet instrument on verra s'écouler de l'orifice externe du col un liquide leucorrhéique et des détritus fétides ; d'autres fois on apercevra des bourgeons néoplasiques occupant la cavité cervicale.

L'usage de l'*hystéromètre* est de la plus haute importance. Nous n'avons pas à rappeler ici les précautions antiseptiques indispensables pour rendre inoffensif son

emploi, ni la nécessité de s'être assuré préalablement que l'utérus à examiner n'est pas gravide.

L'hystéromètre sera toujours manié avec une prudence extrême, car des fongosités ou des positions vicieuses de l'organe peuvent s'opposer au passage de l'instrument et provoquer une perforation. Cet accident est arrivé une fois à Demarquay (obs. 31, Th. Pichot) et à beaucoup d'autres (1).

L'hystéromètre montre que dans l'épithélioma la cavité utérine n'est jamais très dilatée ; sa mesure varie entre 8, 12 ou 14 centimètres.

L'utilité de ce cathétérisme est évidente dans les cas où des adhérences ont réuni en une seule tumeur les organes du bassin. Alors les notions fournies par l'hystéromètre sont quelquefois en contradiction avec les renseignements du toucher et du palper qui sont impuissants à délimiter exactement l'utérus englobé dans la masse pelvienne. Elles appellent ainsi de nouvelles explorations et permettent d'arriver à un diagnostic exact.

Dilatation artificielle de la cavité utérine. — Ce moyen d'investigation est sans contredit le plus précieux.

Dans ces dernières années plusieurs thèses (2) soute-

(1) Sur la perforation des parois utérines par l'hystéromètre. Th. Dupuy. 1874, Paris.

(2) Mélick. *Des indications du raclage de l'utérus dans les cas de fongosités.* Th., Paris, février 1889.

Toussaint. Th., Paris, mars 1887.

Veper, Th., Paris, avril 1887.

Boureau. *Du curage dans l'endométrite du corps de l'utérus* Th., Paris, mars 1888.

nues à cette faculté en ont bien exposé le manuel opératoire, pour qu'il soit nécessaire d'y revenir ici.

Quelle que soit la substance employée (éponges, tiges de laminaire, petits tampons de gaze iodoformée), au bout de trois ou quatre jours l'utérus est suffisamment dilaté pour que le doigt puisse explorer facilement toute sa cavité.

Les résultats de l'exploration digitale sont bien différents suivant qu'il s'agit de la forme pédiculée ou de la variété diffuse de l'épithélioma.

Dans le premier cas, l'index trouve implantée sur le fond ou sur une des parois, une tumeur à surface irrégulière, dure, friable. Dans l'autre, il sent des excroissances nombreuses, irrégulières et friables. Elles occupent une partie ou la totalité de la muqueuse. Dans les deux cas, le doigt retiré des organes génitaux, est couvert d'une sanie et de détritus fétides, dégageant cette odeur spéciale au cancer de l'utérus.

Le toucher rectal complète les données précédentes. Il permet de déterminer si l'utérus peut être facilement ramené à sa situation normale ou si au contraire il est maintenu par des adhérences solides. Par ce moyen on perçoit dans certains cas les trompes et les ovaires fixés sur les côtés de la matrice par des liens anormaux.

Phénomènes de voisinage. — Ils sont en général de peu d'importance. Nous avons étudié plus haut les douleurs névralgiques.

Parfois la vessie et le rectum se trouvent gênés dans

leurs fonctions (constipation, rétention d'urine, mictions fréquentes). Ces désordres résultent soit de l'envahissement cancéreux de ces organes soit de la compression que la matrice déviée (anté ou rétroflexion) exerce sur eux.

MARCHE. — DURÉE. — TERMINAISON.

La marche de l'affection est essentiellement chronique et insidieuse. Les hémorrhagies sont plus fréquentes et plus abondantes, l'écoulement fétide s'établit d'une manière continue et les douleurs elles-mêmes revêtent une grande intensité si le néoplasme envahit le tissu cellulaire et les organes du bassin.

Les trois symptômes précédents retentissent sur l'état général; les fonctions digestives deviennent languissantes les forces diminuent, le sommeil se perd et la malade arrive au dernier degré de la cachexie cancéreuse.

La durée moyenne de l'épithélioma du corps de l'utérus est notablement plus élevée que celle du cancer du col, que les auteurs fixent à 16 ou 18 mois.

Voici dix cas où la durée totale de la maladie est indiquée :

Malades non opérées ayant succombé aux progrès de l'épithélioma du corps. — Durée pour chaque cas.

Obs.	1.	La mort est survenue après.....			24	mois.
—	2.	—	—	—	24	—
—	5.	—	—	—	100	—
—	9.	—	—	—	40	—
—	10.	—	—	—	36	—
—	11.	—	—	—	36	—

Obs. 16.	La mort est survenue après.....			18	mois
— 24.	—	—	—	8	— 1/2
— 28.	—	—	—	9	—
— 30.	—	—	—	42	—
				334	mois 1/2

Dans ces observations la durée moyenne de l'épithélioma a été de 33 mois, 4.

Voici 12 autres cas où le temps écoulé entre le début du mal et la date de l'opération est indiquée :

Malades opérés par l'hystérectomie vaginale ou abdominale. Temps écoulé entre le début du cancer et l'opération.

Obs. 17.	Au moment de l'opération l'épithélioma datait de.....		9e	mois.	Guérison opératoire.
— 18.	—	—	12	—	— —
— 21.	—	—	36	—	— —
— 23.	—	—	12	—	Mort 12 h. après opér.
— 24.	—	—	30	—	Malade vit encore.
— 25.	—	—	120	—	Mort 1 h. 1/2 après opér.
— 26.	—	—	72	—	Mort au 12e jour.
— 27.	—	—	13	—	Pas de renseignement.
— 29.	—	—	36	—	Guérison opératoire.
— 32.	—	—	13	—	Malade encore vivante.
— 33.	—	—	18	—	— — —
— 34.	—	—	6	—	Vivante le 8 juin 1888.
			377	mois.	

Dans ces 12 cas la moyenne du temps écoulé entre le début de l'affection et l'hystérectomie est de 31 mois 4.

Dans les obs. 3, 7, 8, 12, 14, 20, 22, 31, nous n'avons trouvé que des données très incomplètes sur la durée de

la maladie et il a été impossible de les utiliser pour l'évaluation de la durée moyenne.

Terminaisons. — La cause de la mort n'est pas indiquée dans chaque cas.

Dans les suivants on a attribué le dénouement fatal : aux douleurs atroces (obs. 1), — au sphacèle de la jambe et du pied droit dû à la compression des vaisseaux iliaques par les ganglions lymphatiques dégénérés (obs. 2), — à une embolie ayant pour origine les plexus ovariens (obs. 8), — aux douleurs excessives et à l'abus de la morphine (obs. 16), — à la péritonite purulente (obs. 20), aux progrès de la cachexie (obs. 24), — aux hémorrhagies (obs. 30, 31).

Courty rapporte deux cas de mort par péritonite aiguë consécutive à la perforation de l'utérus par l'épithélioma. « L'ulcération du tissu utérin peut précipiter le dénouement fatal lorsque le cancer occupe le corps et surtout le fond de l'utérus. J'ai vu une malade succomber à une péritonite rapidement mortelle par suite de la perforation du fond de l'utérus ; une autre succomba en quelques jours à une pelvi-péritonite, consécutive aux progrès moins prompts d'une pareille ulcération de la paroi postérieure de l'organe » (Courty. *Loc. cit.*, p. 1171).

Dans trois cas, la mort est due à une affection intercurrente : au choléra (obs. 4), — à des accès d'asthme (obs. 9), — à une pleurésie purulente (obs. 28).

Pronostic. — L'épithélioma du corps de l'utérus ne guérit pas spontanément. Son pronostic est moins grave que celui du cancer du col.

Pour évaluer la durée probable de la maladie, on tiendra compte de l'état général de la femme, de la fréquence, de l'abondance des hémorrhagies, et des écoulements leucorrhéiques, de l'intensité des douleurs, causes qui toutes contribuent à hâter la terminaison fatale. Il ne faudra également se prononcer qu'après un examen attentif de la vessie, du rectum, et des différents viscères, crainte de quelque généralisation.

Le pronostic sera plus bénin si l'utérus est susceptible d'être enlevé par la voie vaginale. Des auteurs étrangers citent de longues survies opératoires. En France, MM. Péan, Routier, Terrillon, ont obtenu des survies notables (voir obs. 26, 32, 34, 34).

Avec les progrès de la chirurgie, et une observation plus rigoureuse des indications opératoires, la mortalité de l'hystérectomie vaginale diminuera encore. Enfin, si l'ablation de l'utérus est faite de très bonne heure, alors que les lésions ont à peine dépassé la muqueuse, il y aura lieu d'espérer des guérisons définitives.

DIAGNOSTIC

Lorsqu'une femme, arrivée à la ménopause ou l'ayant dépassée de quelques années, se consulte pour des hémorrhagies répétées, des écoulements sanieux, des douleurs hypogastriques, la première idée est qu'il s'agit d'un cancer du col de l'utérus. Si l'embonpoint et les forces de la malade ont diminué, les présomptions précédentes acquièrent plus de valeur encore.

Mais voici que le toucher et l'examen au spéculum ruinent toutes ces prévisions ; le col est sain.

Par crainte de quelque erreur, on recommence les mêmes explorations avec plus de soin encore, et si de nouveau on trouve les culs-de-sac normaux, l'utérus légèrement augmenté de volume, mais mobile et sans bosselures, si le col a une surface régulière, force est de l'absoudre des symptômes accusés par la malade. Enfin, si l'hystéromètre montre que la cavité utérine mesure, suivant le cas, de 8 à 12 centimètres, il est impossible de poser immédiatement un diagnostic précis : les métrites fongueuses, les polypes muqueux, les fibromes sous-muqueux, l'épithélioma et le sarcome de la cavité du corps utérin pouvant donner lieu à plusieurs des troubles signalés par la patiente (1).

(1) Nous laissons de côté d'autres affections dont le diagnostic avec

Dans ce cas un excellent moyen de trancher la question est de recourir à la dilatation artificielle de la cavité utérine. Au bout de trois ou quatre jours, le doigt pourra explorer complètement la surface interne de l'organe.

Avant d'entrer dans les détails du diagnostic différentiel quelques remarques sont utiles au sujet des polypes et des fibromes sous-muqueux. Il est tout à fait exceptionnel que ces deux tumeurs restent silencieuses pendant toute la période génitale de la femme, pour n'attirer l'attention qu'au moment de la ménopause. (Nous avons supposé plus haut que la malade qui demandait une consultation était à la ménopause.)

Si le cas se présente, il sera toujours facile de reconnaître surtout après la dilatation de l'utérus, ces deux variétés de néoplasme.

Les *polypes muqueux* consistent en une tumeur pédiculée, variant de la grosseur d'un pois à celle d'une amande, atteignant tout à fait exceptionnellement le volume d'une noix. Leur forme est généralement ovoïde et leur pédicule est souvent très grêle, leur consistance est mollasse. Ces caractères suffisent le plus souvent à les reconnaître. « On pourrait cependant confondre un polype muqueux, avec certains épithéliomes tubulés, ayant tendance à se pédiculiser. L'examen histologique sera le seul moyen de trancher la question d'une façon certaine » (De Sinéty. *Loc. cit.*, p. 513).

Il sera facile, la plupart du temps, de distinguer les

l'épithélioma présente moins de difficultés (tuberculose de l'utérus, gigantisme utérin, rétention de fragment de placenta, etc., etc., Consulter à ce sujet les ouvrages classiques.

fibromes sous-muqueux. Dans le cas pris pour exemple nous avons supposé l'utérus à peine augmenté de volume (cavité de 8 à 12 cent.)et de surface (col et corps) parfaitement régulière. Si, en pareilles circonstances, c'est un fibrome sous-muqueux qui occasionne les troubles fonctionnels (hémorrhagies, pertes fétides, douleurs) il est peu volumineux. Même dans ces conditions spéciales, le doigt reconnaît sur un point de la cavité utérine une tumeur (variant des dimensions d'un pois à celles d'une noix), arrondie, lisse, de même consistance que le reste du parenchyme où elle se trouve enchâssée. D'ailleurs si ce fibrome jusque-là silencieux, occasionne tout à coup des hémorrhagies répétées c'est que son évolution s'accomplit et il ne sera pas rare un ou deux mois plus tard de le trouver notablement augmenté. Sa nature deviendra alors évidente.

Mais les difficultés seront insurmontables s'il s'agit d'un sarcome de la cavité. Nous rapportons ici les caractères cliniques et anatomiques de cette affection, on s'assurera en les comparant à ceux de l'épithélioma du corps qu'il est impossible d'établir le diagnostic même par l'exploration digitale.

Les détails qui suivent sont empruntés à l'article de MM. Siredey et Danlos (*Dict. Jaccoud*, t. 37, p. 754). « Le sarcome diffus paraît procéder de la muqueuse utérine. De ce point de départ il envahit soit par continuité, soit plus rarement à distance, les parois de l'organe dans une épaisseur et une étendue très variables. Il constitue dans la cavité de la matrice une masse irrégulière, très friable richement vascularisée, à surface inégale et par-

fois hérissée de saillies végétantes dont la couleur brune ou noirâtre indique une putrescence superficielle. »

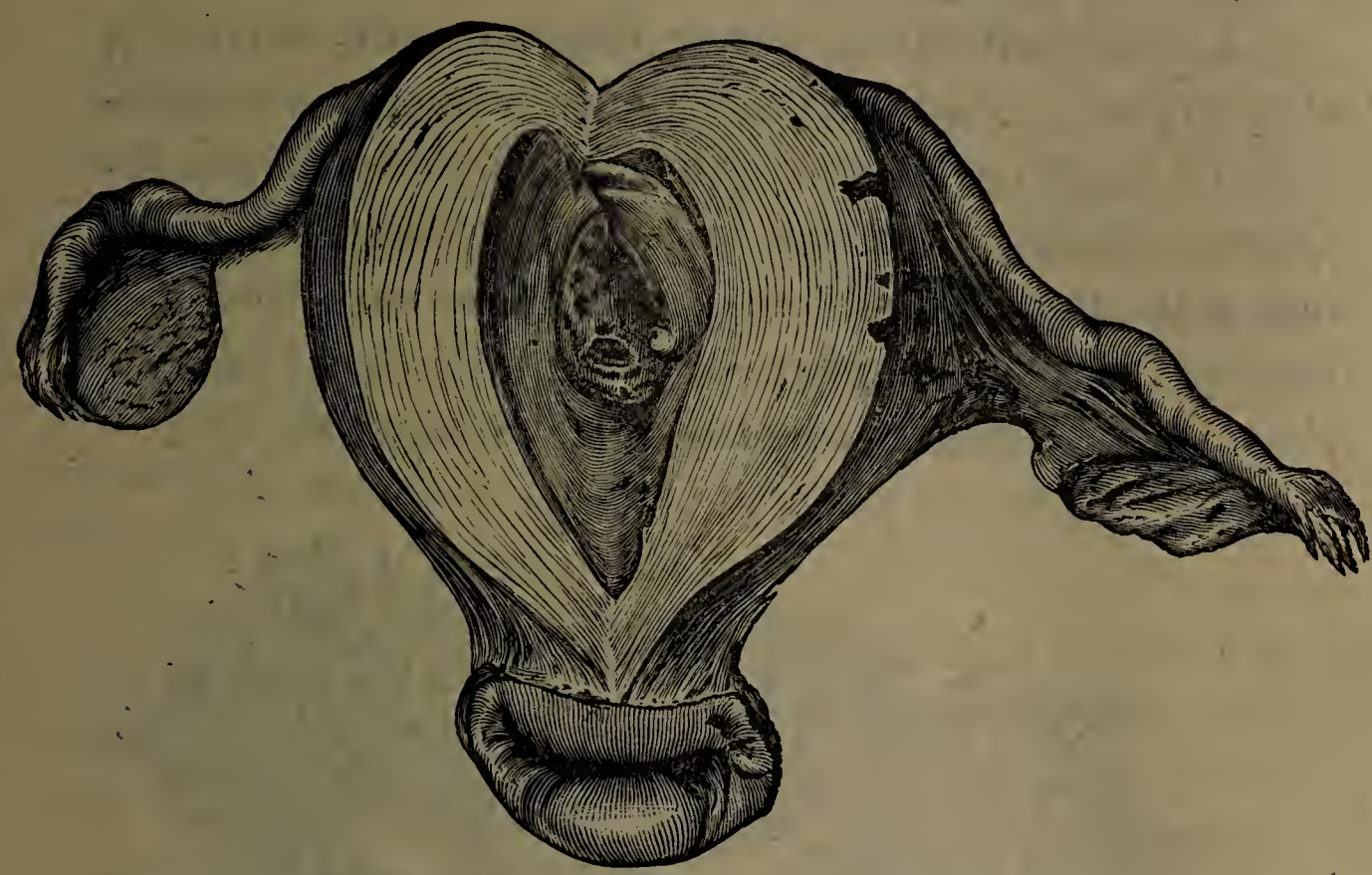

La figure 3 montre un sarcome au début ; il se présente sous forme d'une petite tumeur arrondie.

Le sarcome provoque des hémorrhagies menstruelles ou intercalaires, des douleurs, des écoulements d'eau roussâtre et fétide.

« Si on pratique le toucher, on trouve l'utérus plus ou moins immobilisé par son volume et ses connexions morbides. Le col intact est souvent perméable au doigt ou largement ouvert, et en y pénétrant on sent une masse généralement assez molle, friable dans laquelle l'index pénètre quelquefois comme dans du tissu placentaire. Il arrive parfois que la tumeur pédiculée est éliminée à travers le col comme un fibrome. »

En pareilles circonstances, le seul moyen d'éviter l'erreur est d'enlever par le curettage des fongosités de la muqueuse et d'en pratiquer l'examen histologique.

« Le sarcome utérin est le plus souvent constitué, uniquement par des cellules rondes (sarcome encéphaloïde de Cornil et Ranvier, tumeur à cellules embryoplastiques de Robin) ; d'autres fois par des éléments fusiformes (sarcome fasciculé de Ranvier, tumeurs à cellules fibro-plastiques de Lebert et Robin). Ces deux variétés peuvent se rencontrer réunies » (De Sinéty) (1).

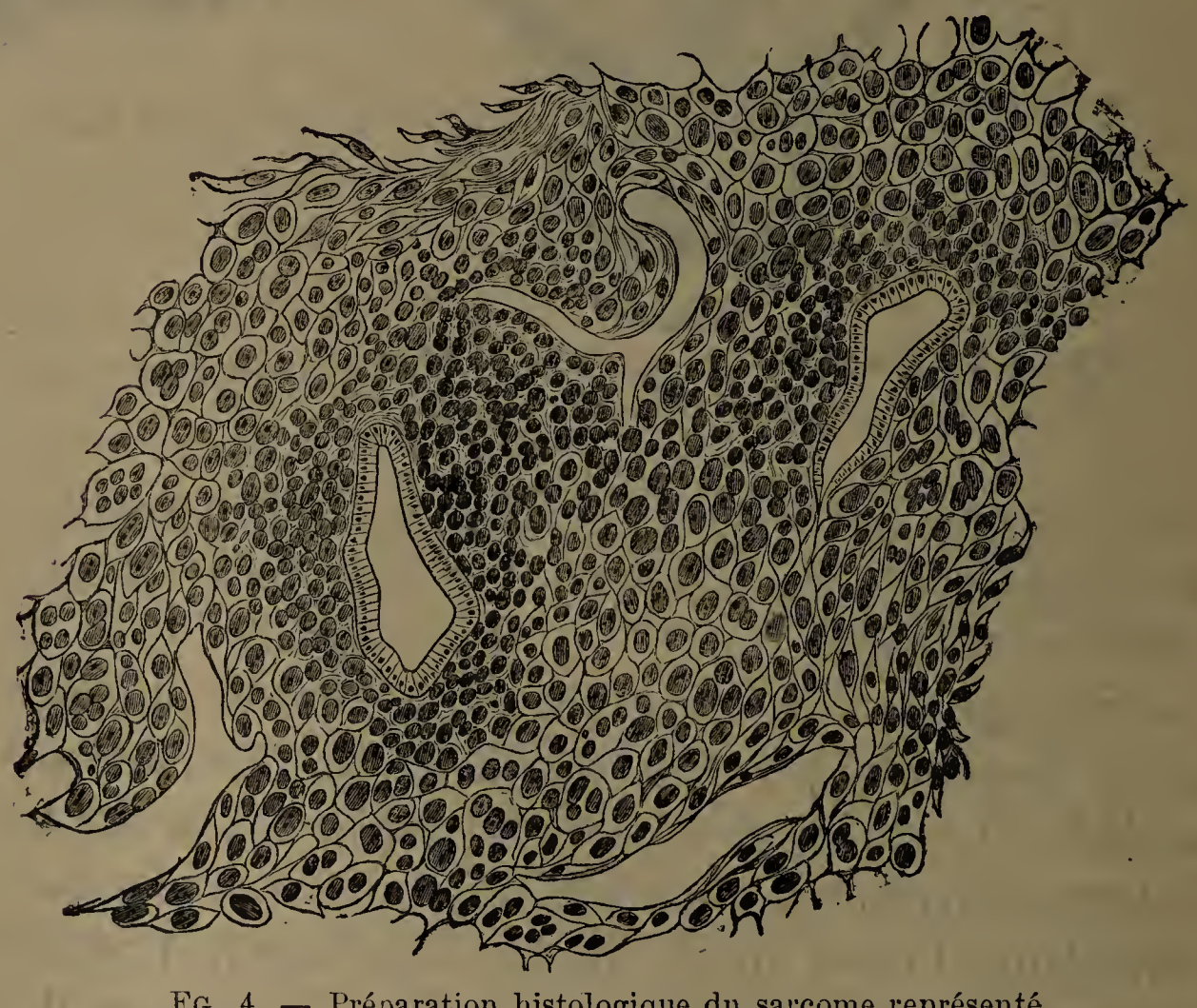

Fig. 4. — Préparation histologique du sarcome représenté dans la figure précédente.

(1) De Sinéty. *Traité pratique de gynécologie*, 2e éd., p. 554.

Endométrite chronique. — L'embarras est presque aussi grand dans certains cas d'endométrite chronique. « Dans sa forme hémorrhagique, la métrite chronique doit être distinguée des autres affections métrorrhagiques principalement des polypes fibreux ou autres et du cancer intra-utérin. Nous dirons que le diagnostic se fait surtout par exclusion. Quand une observation prolongée jointe à l'exploration physique montrera qu'il ne s'agit chez une femme atteinte de pertes rebelles, ni de cancer, ni de fibromes ou de polypes, on devra porter le diagnostic : métrite hémorrhagique.

L'existence dans l'intervalle des pertes d'une leucorrhée abondante, ne présentant ni la fétidité, ni le caractère aqueux de l'écoulement cancéreux, sera un excellent signe complémentaire. *Malgré cela, chez les femmes avancées en âge, l'incertitude pourra être de longue durée.* Bien qu'en pareil cas, toutes les présomptions soient a priori en faveur des tumeurs malignes, il faut savoir que la métrite hémorrhagique simple, peut s'observer dans un âge avancé et que la distinction n'est souvent possible que par la marche du mal ne montrant ni symptômes locaux, fétidité, tumeur intra-cervicale friable, ni le dépérissement assez rapide causé par les affections cervicales » (*Dict. Jaccoud*, t. 37, p. 642).

Attendre la marche du mal pour établir sa nature, était un retard sans conséquence fâcheuse avant la pratique de l'hystérectomie. Mais depuis que cette dernière est entrée dans le domaine chirurgical, il importe de faire un diagnostic précoce, afin que l'opération, exécutée de bonne heure, apporte une longue survie.

Or, dans certaines métrites fongueuses, même l'exploration digitale de la cavité utérine ne permet pas toujours d'affirmer que les lésions ne sont pas de nature épithéliomateuse. On en jugera après cette citation empruntée à M. de Sinéty, *loc. cit.*, p. 384. « La muqueuse du corps utérin, considérablement épaissie, est rarement lisse. Elle se montre ordinairement hérissée de villosités, ou parsemée de granulations, de fongosités, variant de la grosseur d'un pois à celle d'une framboise. Ces végétations siègent, plus ordinairement sur la paroi postérieure. Elles arrivent à former des masses fongueuses, qui en se pédiculisant, constituent de véritables polypes. L'existence de ces granulations, dans la métrite interne chronique, n'avait pas échappé aux observateurs qui nous ont précédé. Aran insiste sur les dispositions qu'elles présentent, et c'est contre elles que Récamier avait préconisé l'usage de la curette qui porte son nom. »

Ces métrites dont nous venons de rapporter les signes physiques sont précisément celles qui présentent, avec de simples différences de degré, tous les signes fonctionnels de l'épithélioma : hémorrhagies, leucorrhée parfois fétide, douleurs à siège variable, etc. En pareil cas, l'examen histologique des fongosités est donc indispensable pour affirmer le diagnostic.

Toutefois il faut se mettre en garde contre les difficultés de l'analyse microscopique, qui sont considérables dans ce cas particulier. Un passage d'une communication très importante faite à la Société anatomique (1), montre bien les caractères différentiels de l'épithélioma et de la métrite.

« Les lésions que présente la muqueuse utérine dans l'endométrite chronique ont été diversement interprétées, et bien des erreurs ont été commises à la suite d'examens défectueux..... Sur des coupes pratiquées au niveau des points épaissis, après durcissement par l'alcool et la coloration au picro-carminate d'ammoniaque, on remarque que la muqueuse y compris les glandes atteint 3, 4, 5, millim., et même un centimètre d'épaisseur et l'on sait qu'à l'état normal, elle mesure à peine un millimètre.

Examinée par transparence la portion glandulaire, offre une teinte jaunâtre, tandis que la couche musculaire garde une coloration rouge vif ; la muqueuse est de plus criblée d'une foule de petits orifices qui lui donnent l'aspect d'une dentelle. Ces orifices représentent les coupes microscopiques des conduits glandulaires sectionnés en différents sens.

La figure 5 montre des glandes où la déformation est plus marquée et dans certains tubes il existe déjà des renflements kystiques comme en *d*.

Les conduits glandulaires et les culs-de-sac sont généralement tapissés par une seule couche de cellules épithéliales cylindriques à plateau. Presque toutes possèdent leurs cils vibratiles. C'est là un fait remarquable que cette persistance des cils sur des glandes modifiées par l'inflammation chronique. Maïs, pour bien voir ces éléments délicats, il est indispensable d'employer des ob-

(I) MM. Cornil et Brault. *Note sur les lésions de l'endométrite chronique*, in *Bullet. Soc. anat.*, janv. 1888, p. 57 et suivantes.

jectifs très nets et de ne faire porter l'examen que sur des pièces irréprochablement fraîches.

La lumière des glandes et des culs-de-sac est habituellement libre, mais dans les métrites intenses, il n'est pas rare d'y rencontrer des cellules épithéliales desquamées ou même des cellules lymphatiques transsudées par diapédèse. Souvent aussi les conduits glandulaires contiennent du mucus, les cellules de revêtement présentent alors une transformation muqueuse de leur extrémité libre et les cils vibratiles se voient à peine.

On ne saurait trop attirer l'attention sur cette disposition curieuse de l'hypertrophie glandulaire dans les métrites chroniques, le développement des glandes se fait ici au moins autant en profondeur qu'en surface et l'on ne voit aucune raison pour qu'il se limite dans le premier sens.

Si l'on veut bien comparer ce qui se passe dans l'intestin aux faits que nous venons de décrire on jugera mieux de leur intérêt. Dans l'intestin, la muqueuse repose sur une couche mince de tissu musculaire lisse, or il n'y a pour ainsi dire aucun exemple, que dans les hypertrophies glandulaires simple de cette muqueuse, la couche musculaire bien peu consistante cependant, soit franchie. Si elle vient à l'être on se trouve en présence d'un épithélioma. Nous venons de montrer qu'il en est autrement dans l'utérus et qu'il n'y a pas de démarcation nette entre la couche glandulaire hypertrophiée et les fibres cellules disposées en faisceaux.

Est-ce à dire que l'on ne puisse faire le diagnostic anatomique entre l'hypertrophie glandulaire et l'épithélioma

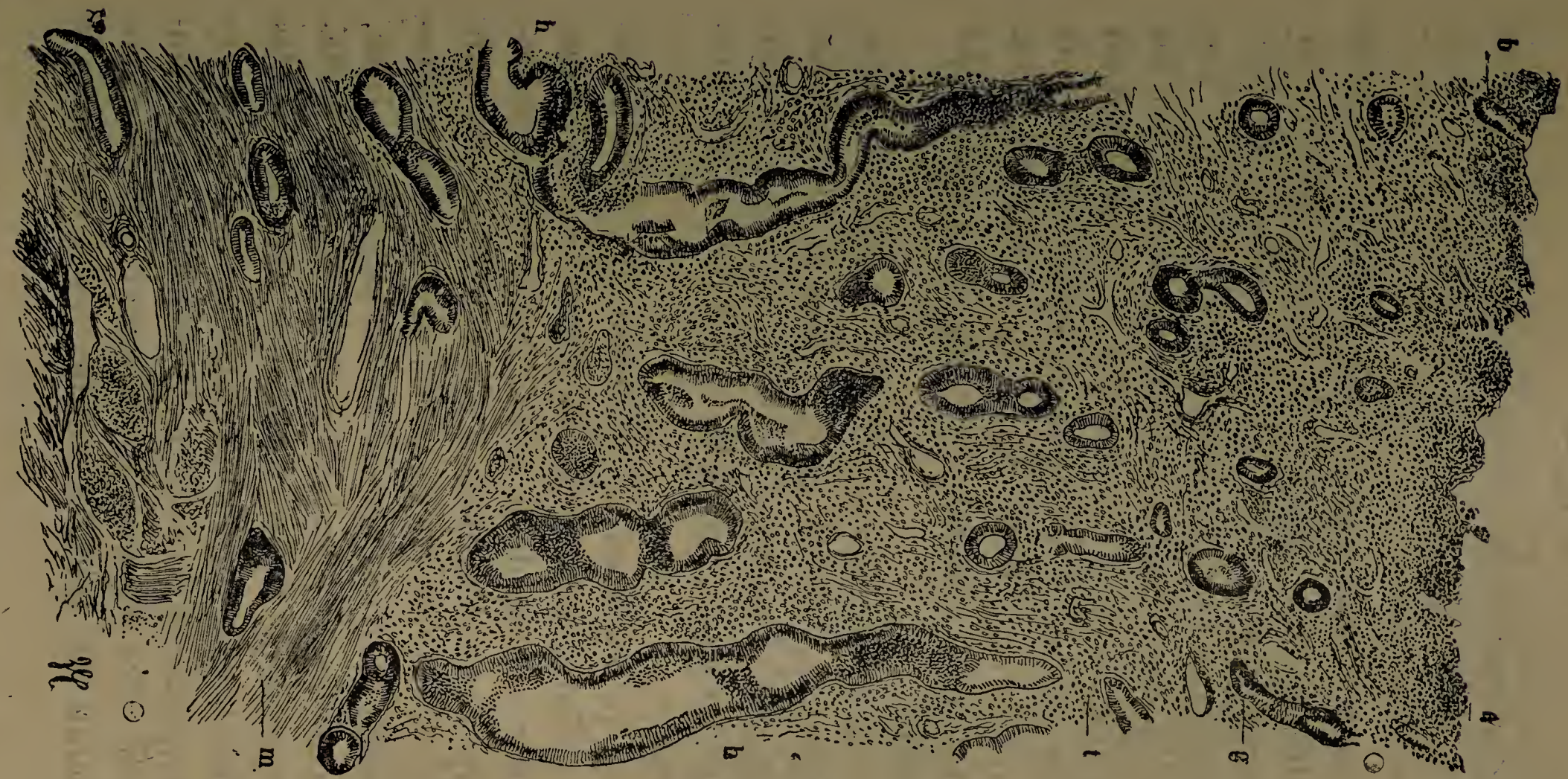

FIG. 5. — Emprunté à *Bullet. Soc. Anat.* 1888, p. 62. — *a*, Surface de la muqueuse dont le revêtement épithélial est en partie tombé ; *b*, glande s'ouvrant à la surface de la muqueuse ; *g*. cul-de-sac glandulaire situé plus profondément ; *t*, tissu conjonctif de nouvelle formation, contenant beaucoup de cellules lymphatiques ; *hh*, glandes coupées suivant leur longueur flexueuses et dilatées par places ; *m*, faisceaux de tissu musculaire lisse ; au sein de ce tissu on aperçoit les terminaisons des culs-de-sac glandulaires.

du corps de l'utérus? Nous croyons que dans la très grande majorité des cas le diagnostic peut être établi. Nous nous appuyons sur les raisons suivantes.

Dans les hypertrophies glandulaires simples, il existe souvent entre les culs-de-sac et le tissu conjonctif une couche très régulière de cellules plates servant pour ainsi dire de membrane d'implantation aux épithéliums. Les cils vibratiles sont presque toujours conservés, on les retrouvera jusqu'au fond des glandes ; la transformation muqueuse des cellules n'est jamais complète, elle ne porte que sur leur extrémité libre. A côté de cellules muqueuses on retrouve en général des épithéliums ayant conservé leurs cils.

Le tissu interglandulaire est moins chargé de cellules lymphatiques que dans les épithéliomas et les couches de tissu conjonctif jeune sont assez régulièrement ordonnées suivant des lignes parallèles à la direction des conduits excréteurs.

Dans les épithéliomes au contraire, il y a en même temps que l'allongement hypertrophique des glandes une multiplication abondante de cellules qui perdent rapidement le type des épithéliums à cils vibratiles. De cette prolifération il résulte que la partie profonde des glandes est bientôt obstruée par des amas épithéliaux pleins, et que les culs-de-sac glandulaires n'offrent plus la disposition représentée figure 2. D'autre part les cellules peuvent subir la transformation muqueuse ou représenter la forme polyédrique ou cubique. A peine les parois glandulaires sont-elles rompues que la tumenr offre la disposition générale des épithéliomas ou des carcinomes ; le

fait observé il y a peu de temps présentait les différences que nous signalons ; il était impossible de confondre les lésions de la muqueuse dans ce cas avec celles de l'endométrite chronique.

En résumé, nous pouvons dire que le diagnostic histologique est facile à établir quand on dispose d'un utérus entier ; si l'on n'a au contraire à sa disposition que des fragments de muqueuse obtenus par raclage et qu'on reconnaisse les lésions de l'hypertrophie glandulaire, il ne faudra conclure à la non existence d'un épithélioma que si les glandes peuvent être examinées jusque dans leur profondeur.

De ce qui précède nous pouvons conclure que l'épithélioma du corps de l'utérus est d'un diagnostic très difficile. Le sarcome cavitaire et l'endométrite chronique ont une symptomatologie presque identique. Néanmoins en contrôlant les données de la clinique par l'analyse histologique des fongosités, on arrivera dans la grande majorité des cas à un diagnostic exact.

TRAITEMENT

Nous serons très bref sur ce chapitre.

Depuis que l'hystérectomie vaginale a été remise en honneur de nombreux travaux en ont précisé tous les détails opératoires et nous renvoyons à la lecture de ces différentes publications (1).

Nous résumons ici les conditions que doit présenter la matrice atteinte d'épithélioma cavitaire pour être susceptible d'être enlevée par la voie vaginale :

1° *Le néoplasme ne doit pas avoir dépassé l'utérus.* Si l'exploration des culs-de-sac vaginaux de la vessie, du rectum, est facile, il n'en est pas de même de celle des ganglions. Aussi n'aura-t-on jamais que des présomptions sur leur intégrité, en se fondant sur la durée plus ou moins longue de la maladie. Cependant quand l'épithélioma est de date récente, il y a lieu d'espérer qu'ils sont indemnes. Nous avons vu plus haut, qu'à cette période, les coupes histologiques ne montraient pas d'habitude des lésions

(1) Consulter entre autres : DEMONS. *Extirpation totale de l'utérus par la voie vaginale*, in Arch. médecine, septembre 1883. SCHWARTZ. Art. *Hystérectomie*. Dict. Jaccoud, t. 37. GOMET. *De l'hystérectomie vaginale en France*, Th., Paris, 1886. S. POZZI. *Indication et technique de l'hystérectomie vaginale pour cancer*, Ann. gynécol. et obst., 1888, août et septembre. *Traité de l'hystérotomie et de l'hystérectomie*, par L. SECHEYRON, 1888.

des vaisseaux lymphatiques. Après l'échec opératoire de Roux, sur la malade de Récamier, Cruveilhier crut devoir rejeter l'hystérectomie vaginale. « On doit le regretter d'autant plus, ajoute-t-il, que le cancer du corps de l'utérus est peut-être de tous les cancers celui qui reste le plus longtemps localisé. L'ablation totale de la matrice serait donc une excellente opération si elle était possible et mettrait bien plus à l'abri de la récidive que l'amputation de la mamelle pour les cancers du sein » (1).

2° *L'utérus doit être mobile et les annexes sains.* On aura aussi de fortes raisons de croire que tout le mal est limité à la cavité, si l'utérus est mobile (2). On s'en assurera en combinant le palper et le toucher. En cas de doute, on aura recours à l'anesthésie chloroformique et grâce à elle on constatera si la matrice se laisse abaisser jusqu'à la vulve. L'anesthésie permettra de vérifier l'intégrité des annexes de l'utérus : trompes et ovaires, et de juger de la dilatabilité du vagin. Cette dernière exploration n'est pas inutile surtout chez les nullipares. Certains utérus atteints d'épithélioma du corps, acquièrent le volume du poing et ne peuvent être enlevés qu'après morcellement ; nécessité qui d'après plusieurs chirurgiens est une contre-indication absolue de l'hystérectomie vaginale.

« Cette augmentation excessive du volume (dépassant celui du poing), peut se rencontrer dans certains cancers primitifs du corps, soit dans les cancers, ayant débuté par le col mais s'étant propagés au corps par l'intermédiaire de la muqueuse, enfin dans certaines formes à noyaux

(1) Cruveilhier. Atlas d'anat. path., liv. 39.
(2) Il y a cependant des exceptions (voir obs. 16).

disséminés. Dans ces cas-là vu la gravité extrême de l'opération de Freund ou extirpation totale de la matrice par la voie aldominale (1) je crois qu'il est préférable de s'en tenir au traitement palliatif que j'exposerai plus loin (curettage).

J'inclinerai aussi à repousser l'ablation du corps seul sans le col, par la voie abdominale, dite hystérectomie supra-vaginale pour cancer. En effet, il n'est guère possible dans ce cas-là, d'être sûr à l'avance de ne pas laisser du tissu morbide dans le pédicule et de ne pas être conduit après coup à terminer l'opération par l'ablation du col en retombant ainsi dans les dangers de l'opération de Freund » (M. S. Pozzi. *Loc. cit.*).

Sans nul doute si les indications précédentes sont toujours observées, les résultats de l'hystérectomie vaginale donneront plus de succès immédiats et surtout une survie plus longue. Les résultats si favorables de certaines statistiques étrangères sont certainement dus à une intervention plus précoce. Martin enlève les adénomes malins qu'on peut considérer comme le premier stade de l'épithélioma. Dans ces cas les lésions n'ont pas dépassé l'utérus ; celui-ci sans adhérence et peu volumineux réunit les conditions les plus favorables au point de vue d'une guérison définitive.

Lorsque le néoplasme n'est plus justiciable d'une intervention radicale, le chirurgien aura recours aux palliatifs qui peuvent prolonger la vie de la malade. On trouve ces

(1) Seproeder sur 8 opérées par la méthode de Freund en a perdu 5, soit 62 0/0. Hegar indique 71, 73 p. 0/0 et dit qu'il ne connaît pas de guérison persistante.

moyens exposés dans tous les ouvrages de gynécologie, il n'est pas nécessaire de les étudier ici.

Nous n'ajouterons qu'un mot sur le curettage qu'on a fort préconisé dans ces derniers temps pour combattre les hémorrhagies. Le manuel opératoire, les précautions antiseptiques, le choix des instruments, etc. ont été l'objet de nombreuses publications dans ces dernières années (1). Consulter entre autres, les articles de notre savant maître le Dr Terrillon (1), de M. Doléris et de ses élèves (in *Nouvelles archives d'obstétrique*, 1886-1888), les thèses récentes de nos collègues Despréaux (2), A. Pozzi (3), et le mémoire déjà cité de M. S. Pozzi.

Quand on l'applique au cancer du corps (cas non justiciables de l'hystérectomie), il expose à la perforation de l'organe, d'où une péritonite consécutive rapidement mortelle. L'anatomie pathologique nous a montré qu'à la période ultime de l'épithélioma les parois musculaires de l'organe pouvaient être envahies dans toute leur épaisseur.

Enfin la rémission que donne ce traitement est très courte (obs. 16). Dans deux cas où M. Terrier y eut recours, les fongosités se reproduisirent assez rapidement et les malades succombèrent malgré tout aux hémorrhagies (obs. 30, 31).

En résumé, l'hystérectomie vaginale est le meilleur

(1) O. Terrillon. *Traitement du cancer par le curage et le grattage*, Bullet. de thérapeutique, 1886, p. 450.

(2) Despréaux. *Du curettage, indications et technique.*, Th. Paris, 1887.

(3) A. Pozzi. *Traitement du cancer de l'utérus*. Th. Paris. 1888.

traitement à opposer à l'épithélioma du corps de l'utérus (1).

Ses résultats seront d'autant plus favorables qu'on la pratiquera plus près du début. Si elle est contre-indiquée on aura recours aux moyens palliatifs, plutôt qu'à l'opération de Freund.

(1) Lire dans les *Bulletins de la Société de chirurgie*, novembre et décembre 1888, le brillant plaidoyer de M. Verneuil en faveur de l'hystérectomie partielle pour le traitement des cancers du col. La statistique fournie par notre éminent maître, est de nature à ébranler la conviction des plus chauds partisans de l'hystérectomie totale appliquée à la cure des épithéliomas du col.

CONCLUSIONS

De toutes les variétés anatomiques décrites en clinique sous le nom de cancer (1), l'épithélioma est la seule qui envahisse primitivement le corps de l'utérus.

Il importe d'étudier les caractères microscopiques de cette tumeur sur les organes enlevés par l'hystérectomie et sur les pièces provenant des autopsies.

Le volume des utérus opérés est toujours notablement augmenté. Leur forme générale est conservée. Leur surface péritonéale est absolument normale, dans le plus grand nombre de cas.

L'épithélioma se présente sous deux aspects différents ; tantôt il forme des végétations grisâtres, irrégulières, friables ; tantôt il constitue une tumeur pédiculée de volume variable.

Les lésions constatées à l'autopsie ne sont que des degrés plus avancés. Aussi trouve-t-on souvent des productions néoplasiques secondaires dans la cavité cervicale.

Il paraît ressortir des observations rassemblées dans ce travail que la propagation aux organes voisins est moins fréquente que dans les cas de cancer du col. Nous avons noté une seule fois la généralisation (obs. 28 : foyers secondaires dans les poumons et dans le foie).

L'épithélioma primitif du corps de l'utérus a son point

(1) Le sarcome constitue une variété à part.

de départ dans l'épithélium glandulaire. — Son origine dans l'épithélium de revêtement de la muqueuse n'est pas encore démontrée.

Il présente les caractères de l'épithélioma à cellules cylindriques. (Beaucoup ont perdu la forme cylindrique.)

Son étiologie est encore inconnue. Son maximum de fréquence s'observe entre 50 et 60 ans.

Le cancer du corps a un début très obscur.

Les signes de début sont par ordre de fréquence : les hémorrhagies répétées, les écoulements fétides, la douleur.

Ces trois symptômes réunis ou isolés peuvent persister pendant toute la durée de l'affection.

Le col reste quelquefois intact jusqu'à la période ultime. D'autres fois, il est augmenté de volume entr'ouvert et douloureux au toucher. Pendant fort longtemps l'utérus conserve sa mobilité.

A l'hystéromètre la cavité utérine mesure de 8 à 14 centimètres suivant les cas.

La dilatation artificielle de l'utérus permet au doigt de reconnaître la présence soit de végétations dures, irrégulières, saignant au moindre contact, soit d'une tumeur plus ou moins pédiculée.

La marche de l'affection est essentiellement chronique. Sa durée notablement plus longue que celle de l'épithélioma du col.

L'hystérectomie faite à temps donne une survie considérable. On ne connaît pas encore de guérison définitive.

Abandonné à lui-même l'épithélioma amène toujours la mort.

Le diagnostic est d'une grande difficulté. Sur 33 observations, 9 fois seulement on a reconnu l'épithélioma avant l'examen histologique des fongosités.

Plusieurs affections de la muqueuse (métrite fongueuse, polypes, tuberculose, sarcome), les corps fibreux interstitiels ou sous-muqueux, etc., présentent des symptômes qui les font confondre très souvent avec l'épithélioma.

En présence d'une lésion de la muqueuse il sera prudent de toujours contrôler le diagnostic par l'examen histologique des fongosités enlevées par le curettage. L'analyse microscopique dans la grande majorité des cas permettra de se prononcer.

L'hystérectomie totale est le seul traitement qui permette d'espérer une guérison durable. Il est reconnu que l'hystérectomie vaginale est bien moins dangereuse que l'opération de Freund.

Si l'hystérectomie vaginale est contre-indiquée, on aura recours aux moyens palliatifs. Le curettage dans ces cas désespérés rend de précieux services.

OBSERVATIONS

Observation I

Cancer du corps de l'utérus. In *Bull. de la Soc. anat.*, 27e année, p. 186. (Obs. VII, th. Pichot.)

M. Dufour présente l'utérus d'une femme de 42 ans, qui est entrée dans le service de M. Jobert pour une affection du bas-ventre. La maladie remontait à deux ans environ. Vers l'âge de 32 ans, la malade avait fait une fausse couche; elle avait eu des pertes pendant quelques mois, mais s'était complètement rétablie ; vers l'âge de 40 ans, elle eut de nouvelles pertes, sans pesanteur dans la région hypogastrique; mais depuis ce temps-là elle ne s'est pas remise. Les souffrances ont commencé à se manifester : l'état général s'est altéré, etc...; dans ces derniers temps, les douleurs étaient atroces. Entrée le 4 mai, elle est morte le 23.

On trouve une tumeur très résistante sur les côtés de l'utérus; le col n'est pas altéré; un liquide séro-purulent s'échappe de l'intérieur du corps de la matrice. La mort est manifestement survenue à la suite d'une péritonite qu'on peut attribuer à l'extension du cancer vers la séreuse. La tumeur cancéreuse se présente sous la forme d'un gros champignon, faisant saillie à l'intérieur de l'utérus, et d'une infiltration générale dans les fibres utérines espacées. Le cancer a été reconnu au microscope. On a trouvé aussi de la matière cancéreuse dans les veines. De plus l'ovaire gauche présentait deux kystes volumineux séparés par l'S iliaque, etc.

Observation II

Cas de cancer du corps de l'utérus, existant avec 2 petites tumeurs fibreuses, par M. Perret. Examen microscopique de M. Broca (1). — (Obs. XVII, th. Pichot.)

S., âgée de 52 ans, entre le 12 novembre dans les salles de M. Robert, à l'hôpital Beaujon.

Cette femme, réglée à 12 ans, n'a jamais eu de maladie sérieuse. La menstruation a toujours été régulière jusqu'à l'âge de 50 ans. A cette époque, elle a eu des métrorrhagies qui l'ont réduite à un état anémique très caractérisé. Cependant les fonctions digestives se sont bien conservées. Depuis deux ans la malade est obligée de garder le lit presque continuellement. La face est pâle et flétrie, le ventre développé. En déprimant les parois abdominales au niveau de l'hypogastre, on sent l'utérus remontant à 3 cent. au-dessus du pubis. Par le toucher vaginal, on trouve le col utérin dévié à gauche, du reste il est sain. L'utérus est mobile, mais son poids est très considérable. Un liquide blanchâtre très épais, sans odeur, s'écoule habituellement par la vulve dans l'intervalle des hémorrhagies; douleurs vives dans la région lombaire, comparables à celles de l'accouchement. M. Robert diagnostique un corps fibreux de l'utérus.

Le 23 décembre. La malade ressent dans le pied droit et surtout dans le gros orteil, des douleurs extrêmement vives, lancinantes, profondes, qui le lendemain gagnent la jambe. Ces parties ont une température moins élevée que du côté gauche.

Le 25. Les battements de l'artère fémorale sont obscurs.

(1) *Bulletin de la Soc. anatomique*, 1re série, 30e année, p. 13.

Le 7 janvier 1855. Ils ont tout à fait disparu. L'artère se présente sous forme d'un cordon dur et noueux. Le sphacèle du pied et des 2/3 inférieurs de la jambe, se manifeste par des phlyctènes, une teinte livide de la peau et une insensibilité complète; la cuisse et le genou sont le siège de douleurs intolérables.

Autopsie. — L'utérus est déformé, bosselé; son bord gauche présente deux tumeurs de la grosseur d'une noisette formées de tissu fibreux.

Le col est sain ainsi que les ovaires. En ouvrant la cavité utérine, on trouve une tumeur polypeuse, fibreuse, en voie de suppuration, implantée sur le fond de la matrice, dont la cavité est ulcérée et remplie d'un pus jaunâtre et consistant.

Les tumeurs de l'utérus, examinées par M. Broca, sont de nature fibreuse, mais les parois de l'organe sont envahies par des masses épithéliales.

L'aorte, au niveau de sa bifurcation, est comprimée par une tumeur dure, criant sous le scalpel et laissant suinter un liquide laiteux sur la coupe. Une dégénérescence des ganglions lymphatiques et du tissu péri-artériel forme une tumeur intimement adhérente aux tuniques vasculaires, qui elles, cependant sont exemptes d'altération. M. Robin s'est assuré que cette tumeur est également épithéliale. A partir du point qu'elle occupe, l'aorte et les artères qui lui succèdent sont oblitérées.

Observation III (résumée) (1)

Cancer de la cavité utérine. (*Bulletin de la Soc. anat.* 2e série, t. IV, p. 116. (Obs. 20, th. Pichot.)

La nommée Genet (Antoinette), âgée de 56 ans, ancienne couturière, entrée à l'Hôtel-Dieu le 4 février 1859, morte le 5 mai suivant.

(1) *Bulletin de la Soc. an.*, 2e série, t. IV, p. 116. Lancereaux.

Cette femme, assez fortement constituée, fut considérée par M. Piedagnel, dans le service duquel elle se trouvait placée, comme atteinte d'un cancer utérin ; elle avait eu à plusieurs reprises des hémorrhagies utérines, dont une durant son séjour à l'hôpital. Au toucher vaginal : le museau de tanche était légèrement entr'ouvert, mais ses lèvres étaient lisses et sans altération appréciable. L'utérus était volumineux et par la palpation abdominale on constatait, sur l'un des côtés de cet organe, l'existence d'une tumeur arrondie du volume du poing, qui, sans l'état de cachexie avancée, dans laquelle se trouvait la malade, aurait pu facilement être prise pour un corps fibreux.

Autopsie. — Utérus volumineux; 12 centimètres du fond au museau de tanche; ses parois sont épaissies. A ses éléments normaux se trouvent ajoutés des éléments cancéreux d'autant plus abondants, qu'on approche davantage de la surface interne. Celle-ci, en effet, est représentée par une espèce de bouillie, un magma blanchâtre, très vasculaire en certains points, et constitué par des éléments cancéreux. La cavité utérine a complètement disparu, ou plutôt elle est remplie par la matière ramollie qui occupe également la cavité du col. Les lèvres du museau de tanche sont respectées.

La trompe droite a une longueur de 9 cent. ; son extrémité péritonéale se trouve renflée et creusée d'une cavité qui se continue avec la cavité utérine par l'oviducte, etc.

La trompe gauche forme une tumeur appendice au corps de la matrice ; elle déborde en partie le petit bassin ; oblongue, elle a environ 14 cent. dans son plus grand diamètre, et 12 suivant le plus petit. Le pédicule qui l'attache à l'utérus est complètement oblitéré. Une membrane fibreuse, blanche, très épaisse, lui constitue une enveloppe de laquelle paraissent sortir des prolongements fibreux ou fibroïdes qui, par leur cloisonnement, forment des espaces remplis par les éléments cancéreux. Ceux-ci se trouvent donc dans les trompes comme dans l'utérus ; dans la trompe gauche, toutefois, ils sont associés à une quantité considérable de gouttelettes graisseuses.

Examen histologique. — Dans l'utérus on trouve à peu près toutes les formes de cellules dites cancéreuses : cellules mères renfermant de 2 à 4 cellules, avec de gros noyaux arrondis et de gros nucléoles ; cellules coniques et cylindriques, toutes remarquables par leur noyau qui varie peu, quelques corps fusiformes qui, très probablement, sont ici les éléments normaux de l'organe, des noyaux libres et des gouttelettes graisseuses. Ces dernières se rencontrent surtout dans la tumeur formée par la trompe.

Observation IV (résumée)

Cancer du corps de l'utérus faisant saillie dans la cavité utérine, par M. Rigal. (*Bullet. Soc. anat.*, t. X, 1865, p. 264. Obs. 24, th. Pichot.)

Joséphine C..., âgée de 50 ans, soutacheuse, entre à l'hôpital St-Louis, le 11 avril 1865. Femme maigre, grande, de constitution moyenne, tempérament nerveux.

Son père est mort d'une hydropisie ; sa mère a succombé à un anévrysme.

Joséphine C... a été réglée à 18 ans ; la menstruation a toujours été un peu irrégulière. A l'âge de 20 ans, elle a eu une fausse couche sans cause connue ; quelques années plus tard elle a eu la fièvre typhoïde.

En juillet 1865, la malade ressentit pour la première fois des douleurs assez vives dans le bas-ventre. La persistance de ces douleurs, leur acuité qui devint très grande et s'augmentait par la pression de l'hypogastre, l'apparition d'un écoulement leucorrhéique abondant, firent penser que tous ces accidents étaient liés à une maladie utérine. Le toucher très douloureux du reste, révéla une légère augmentation de volume du corps de l'utérus, qui était en même temps moins mobile et très douloureux. Le col parut sain. L'examen au spécu-

lum ne put être pratiqué à cause des douleurs qu'il provoquait.

Certains jours, on observait un peu de fièvre; mais, le plus souvent, la fièvre était nulle, malgré la vivacité des douleurs. Celles-ci étaient déchirantes; la malade se tordait dans son lit; elles variaient beaucoup d'intensité d'une heure à l'autre et s'accompagnaient toujours d'un écoulement leucorrhéique abondant. On diagnostiqua une métrite avec catarrhe utérin et pelvi-péritonite, et on se demanda si tous les symptômes observés ne pouvaient pas être rapportés à un eczéma de la muqueuse utéro-vaginale (la malade était entrée à l'hôpital St-Louis pour un eczéma).

Les 10 et 26 août : deux crises douloureuses.

Pendant les six semaines suivantes, jusqu'au 14 octobre, Joséphine C... fut tourmentée à plusieurs reprises par les mêmes accidents survenant tous les cinq à six jours, sous forme d'accès d'une durée de deux à quatre jours.

Pendant les derniers accès, l'écoulement vaginal était sanguinolent, mais jamais il ne survint la moindre hémorrhagie. L'écoulement était formé par un liquide muco-purulent assez épais, non fétide, strié de sang, ou rougeâtre; il devenait très abondant, pendant les accès douloureux; dans l'intervalle, il était très peu marqué.

L'état général s'était altéré peu à peu depuis le début de la maladie : les fonctions digestives étaient devenues languissantes; la malade avait maigri d'une manière notable. Le teint était devenu très pâle, mais il n'offrait pas la coloration jaune paille de la cachexie cancéreuse.

14 octobre. La malade mourut du choléra en 24 heures.

Autopsie. — Des adhérences nombreuses, quelques-unes récentes, la plupart anciennes, unissaient les anses inférieures de l'intestin grêle, et surtout le bord inférieur du grand épiploon, au fond de l'utérus et à plusieurs points des ligaments larges et du petit bassin; dans plusieurs points, au niveau des adhérences, le péritoine est rouge, vascularisé; en aucun point, on ne constate du pus ou des fausses membranes.

L'utérus est augmenté de volume et rendu peu mobile par les adhérences.

L'utérus enlevé mesure 10 centim. dans le sens vertical, sur 7 dans le sens transversal.

Le col est parfaitement sain, la muqueuse vaginale est pâle, comme macérée.

On pratique, sur la partie antérieure et médiane de l'utérus, une section qui montre l'intérieur de la cavité utérine. On constate alors, sur la paroi postérieure, une tumeur piriforme, implantée par sa grosse extrémité, sur la paroi utérine. Son volume est un peu supérieur à celui d'un œuf de pigeon ; sa surface est ramollie et se détache par le grattage, sous forme de putrilage. A la coupe, cette tumeur se présente sous l'aspect de la matière cérébrale. Sa consistance augmente à mesure qu'on se rapproche du point d'implantation, où elle se continue sans ligne de démarcation avec le tissu utérin. A l'œil nu, cette tumeur paraît plus vasculaire.

Les ovaires étaient unis au corps de l'utérus par quelques adhérences celluleuses et rejetés un peu en arrière du bord utérin. L'ovaire gauche présentait un kyste séreux uniloculaire, de la grosseur d'une mandarine.

Dans aucun autre organe, on n'a trouvé de production cancéreuse. Les ganglions lombaires étaient un peu volumineux, quelques-uns atteignaient le volume d'une noisette; mais leur tissu était mou, et ne présentait pas les caractères de la dégénérescence cancéreuse.

Examen microscopique. — La coupe a porté sur la tumeur intra-utérine.

Cette tumeur est constituée à sa superficie par de grosses cellules en raquette, ou irrégulièrement polygonales, contenant un ou plusieurs très gros noyaux : quelques-uns de ces noyaux sont libres ; à la partie centrale ces cellules sont mêlées d'un certain nombre de fibres cellules dont le nombre augmente à mesure qu'on se rapproche du point d'implantation de la tumeur ; à ce niveau, les grosses cellules à noyaux multiples

deviennent très rares et disparaissent enfin complètement..... On ne trouve plus sous le champ du microscope que les fibres lisses du tissu utérin qui paraît sain dans presque toute son épaisseur. La tumeur s'est développée seulement à sa surface interne et dans l'épaisseur de la muqueuse utérine; elle s'est accrue en se portant vers la cavité de l'utérus.

Observation V (résumée)

Épithélioma à cellules cylindriques pris pour un polype et inséré sur le fond de la cavité de l'utérus (1). — (Obs. 25, th. Pichot.)

La nommée Stref (Catherine), âgée de 44 ans, brossière, est entrée le 28 novembre 1866 à l'hôpital de la Pitié, dans le service de M. le prof. Richet, et couchée au lit n° 10 de la salle St-Augustin.

A son arrivée, cette femme présente tous les caractères de l'anémie la plus profonde.

Elle est atteinte d'une métrorrhagie qui dure depuis très longtemps.

Voici quels sont ses antécédents : ses règles ont presque toujours été régulières, abondantes, les époques rapprochées. Elle a eu cinq enfants, et fait une fausse couche. Les cinq accouchements ont été faciles, la fausse couche ne peut être rattachée à aucune cause évidente. Une hémorrhagie utérine a suivi sa dernière couche et n'a cessé qu'au bout de six semaines, pour reparaître quinze ou vingt jours après. A partir de cette époque, qui date de huit ans, pertes à peu près continuelles, tantôt faibles, tantôt fortes, et dans les intervalles des pertes, écoulements jaunâtres, sanieux, parfois clairs comme de l'eau. Douleurs légères dans les reins, les aines et le haut des cuisses.

(1) Thèse de Montfumat ; Paris, 867, p. 83.

Quelques troubles du côté de la miction, mais rares et consistant surtout dans des besoins fréquents d'uriner. Pas de constipation. Traitée, il y a un an, à l'hôpital Saint-Louis. pour la même maladie, l'hémorrhagie n'a pas résisté à l'emploi des hémostatiques, mais a reparu deux mois après sa sortie de l'hôpital, pour ne plus la quitter.

Rien dans ses antécédents héréditaires n'indique l'existence de la diathèse cancéreuse. Elle a des tumeurs hémorrhoïdales.

Actuellement, la métrorrhagie est faible, sa gravité ne vient que de sa continuité et de l'état profondément anémique de la malade.

L'utérus est un peu plus développé qu'à l'état normal, il est également un peu plus pesant, mais ces signes pourraient facilement échapper, si l'on n'était prévenu. Le col dilaté permet l'introduction du doigt dans la cavité utérine où l'on rencontre une masse arrondie, de la grosseur d'un œuf de poule, mollasse, se laissant un peu déprimer. Quand on cherche le point d'implantation de cette tumeur, il est difficile de lui circonscrire un pédicule ; on trouve bien une sorte d'étranglement de la production morbide qui va s'insérer sur le fond de l'utérus, mais le doigt, en essayant de tourner tout autour, n'a pas la sensation d'un pédicule aussi net que s'il s'agissait d'un polype fibreux.

Le cinquième jour de son entrée à l'hôpital, on ne pouvait plus songer à continuer l'emploi des hémostatiques ; la malade était dans un tel état d'affaiblissement (elle était presque exsangue) que l'opération seule pouvait la sauver.

M. Richet saisit la tumeur avec des pinces de Museux et l'enleva avec des ciseaux courbes conduits sur la face palmaire de l'indicateur gauche.

L'analyse micrographique (1) pratiquée par M. le Dr Ranvier

(1) Consulter la thèse de Montfumat pour les détails de l'examen microscopique.

montra qu'il s'agissait d'un épithélioma à cellules cylindriques et à trame muqueuse, tumeur maligne par conséquent.

Les suites de l'opération ont été très simples, l'hémorrhagie s'est arrêtée, et pendant une quinzaine de jours, on n'a constaté qu'un écoulement plutôt roussâtre que sanguinolent. Un traitement tonique fut constitué.

Le 31 décembre, quand nous avons quitté le service, la malade avait pris un peu de force, sa métrorrhagie n'avait pas reparu et était remplacée par un écoulement tenant le milieu entre le séro-muqueux et le séro-purulent, et assez abondant.

Dans le courant de janvier 1867, l'hémorrhagie reparaît assez considérable pour inspirer des craintes à M. le Dr Voillemier, successeur de M. Richet. Il n'hésite pas à appliquer le fer rouge. Immédiatement, diminution de la perte qui ne cesse définitivement que dans les premiers jours de février, laissant toujours après elle un écoulement séro-muqueux, abondant, sans odeur.

Vers cette époque, rétention d'urine, mais qui ne dure qu'un jour. Par le palper, on constate que l'utérus est plus volumineux et son fond plus haut qu'à l'état normal.

Nouvelle hémorrhagie légère et de courte durée au commencement de mars.

Le 13 du même mois, nous revoyons la malade, elle accuse des douleurs assez fortes vers les reins et le haut des cuisses, ainsi qu'un écoulement tantôt crémeux, blanchâtre, tantôt séreux et limpide comme de l'eau. Un autre ordre de phénomènes est survenu, tous les soirs elle est prise de frissons et de fièvre, durant plus ou moins longtemps.

Dans tous ces phénomènes, M. de Montfumat voit la confirmation du diagnostic porté par le microscope, mais il se réserve de suivre la malade pour lever tous les doutes.

Observation VI

Épithélioma du fond de la cavité utérine. (*Bull. Soc. anat.*, t. 13, p. 238. — Obs. 26, th. Pichot.)

M. Caudelli présente à la Société un cancer de l'utérus, dont le diagnostic était rendu difficile à cause de la saillie que faisait à travers le col dont les lèvres étaient saines, une portion de la muqueuse dégénérée, flottante comme l'extrémité d'un polype, Le point d'implantation de ce pseudo-polype était au fond de la cavité utérine. L'examen microscopique fait par M. Bouchard a montré qu'il s'agissait d'un épithélioma glandulaire.

Observation VII

Cancer du corps de l'utérus. (Courty. *Traité pratique des maladies de l'utérus*, Paris, 4872, p. 1014. Obs. 27, th. Pichot.)

J'ai vu dernièrement une malade de 50 ans, n'ayant jamais fait d'enfants, offrant les symptômes généraux du cancer utérin, et chez laquelle deux médecins n'avaient pu, malgré l'exploration directe, déterminer la nature de la maladie, ni même reconnaître d'altération notable dans la matrice. Ayant pratiqué le toucher, je ne tardai pas à constater une sensibilité anormale, une tuméfaction marquée de l'utérus à travers la paroi vaginale antérieure, et sur le col, fortement porté en arrière, une augmentation de volume, un ramollissement et un commencement de dilatation permettant l'introduction de la première phalange, circonstance bien extraordinaire chez une nullipare. La perte, roussâtre, quoique séreuse et très abondante n'avait pas d'odeur. Mais le cathéter utérin pénétra très facilement jusqu'à

9 et 10 cent. de profondeur, se laissant mouvoir et retourner en tous sens. Le col, dilaté suffisamment en trois jours, par l'introduction quotidienne d'un cône d'éponge préparée, permit l'exploration à l'aide du doigt indicateur, qui fit reconnaître aussitôt dans toute la cavité utérine une surface bosselée, inégale, végétante, dure, friable, saignant facilement, et qui en rapporta un ichor mêlé à des détritus ; une pince à polypes, conduite sur le doigt indicateur, put saisir et arracher une de ces excroissances ; le microscope démontra qu'elle était constituée par un amas de cellules cancéreuses.

Observation VIII (résumée)

Épithélioma à cellules cylindriques du corps de l'utérus. — Thromboses avec phlébolithes dans les plexus ovariens. — Embolies pulmonaires. — Mort subite, par G. Hayem, médecin des hôpitaux, et Graux, interne des hôpitaux (1). (Obs. 30, th. Pichot.)

Aug. Cath., âgée de 74 ans, entre le 7 mai 1874 à l'hôpital Beaujon, salle Ste-Paule, n° 17 (service de M. Axenfeld, suppléé par M. G. Hayem).

Cette femme souffrant depuis une quinzaine de jours environ, présente lors de son entrée des symptômes d'embarras gastrique, sans fièvre, un peu de dyspnée que n'explique pas l'examen de la poitrine, mais surtout une grande faiblesse et toutes les apparences d'une cachexie profonde. Les renseignements qu'elle fournit sur ses antécédents sont très obscurs ; elle répond très mal aux questions qu'on lui pose, de sorte qu'il est difficile de reconstituer l'histoire de sa maladie. Ce qu'on sait, c'est quelle tousse depuis plusieurs mois, qu'elle souffre dans le ventre et qu'elle est malade depuis quinze jours.

(1) *Progrès médical*, 1874, p. 559.

L'examen ainsi réduit aux signes physiques, n'apprend rien de particulier, en dehors de l'état saburral des voies digestives, de la dyspnée, de la cachexie. Celle-ci ne présente pas d'ailleurs de caractère spécial, pas de teinte jaune paille, pas de coloration ictérique. Quelques râles muqueux dans la poitrine; rien au cœur.

Pendant une semaine cette malade n'offre aucun phénomène nouveau à observer, elle semble même s'améliorer par le simple fait de la régularité du régime, ce qui permet d'attribuer à la misère et à la mauvaise nourriture la cachexie qu'elle présentait à son entrée et qu'on n'avait pu rattacher à aucune cause organique. Mais subitement dans la nuit du 14 au 15 mai, elle est prise d'une dyspnée et d'une oppression considérables; en même temps elle a une forte hémorrhagie utérine.

A la visite du 15, on la trouve assise dans son lit en proie à une anxiété extrêmement vive, qui l'empêche de rester en place et la force à prendre toutes sortes de positions pour respirer.

Elle manque d'air, elle asphyxie, et sa dyspnée présente absolument les caractères de celle des malades atteints d'œdème de la glotte; cependant l'air entre très librement dans la poitrine, et l'auscultation ne révèle aucun bruit morbide; au contraire la respiration s'entend bien partout.

Cette femme accuse en même temps des douleurs dans le ventre et bientôt elle est prise de vomissements. Le toucher vaginal ne fournit que des signes négatifs, le col est régulier, lisse, souple, légèrement entr'ouvert, et le liquide sanguinolent qui en sort n'a pas d'odeur caractéristique.

Dans la journée le malaise augmente, les vomissements sont presque incessants et à plusieurs reprises, à la dyspnée continue, s'ajoutent des crises plus violentes, de véritables accès de suffocation. Après une nuit plus calme la malade semblait quelque peu soulagée, lorsqu'en essayant de remonter dans son lit, elle tombe morte le 16 mai dans la matinée.

Autopsie. — Nous ne rapportons ici que les détails concernant l'utérus et ses annexes.

Les plexus ovariens de chaque côté sont dilatés, forment des sinuosités dans l'épaisseur du ligament large et présentent des nodosités variqueuses remplies de caillots et de phlébolithes. En incisant plusieurs de ces dilatations ampullaires et sacciformes, on voit sortir de nombreuses concrétions fibrineuses en tout semblables à celles que contenaient les artères pulmonaires.

L'utérus est régulièrement développé et présente le volume d'une orange. Une section faite sur la ligne médiane le divisant en deux parties égales montre que les parois utérines ont partout une même épaisseur de 1 cent. 1/2 à 2 cent. et que la cavité de l'utérus est exactement remplie par une tumeur piriforme du volume d'un œuf de poule; cette tumeur qui s'énuclée complètement et ne tient en aucun point aux parois utérines, a une surface externe assez régulière qui reproduit fidèlement le moule de la cavité utérine. Sa couleur est blanc jaunâtre, sa consistance est celle d'une pâte un peu élastique. La coupe qui la sépare en deux montre qu'elle a une constitution homogène.

L'utérus ainsi vidé de son contenu, présente les particularités suivantes : d'abord ses parois sont un peu épaissies, la surface péritonéale est normale, et en aucun point il n'existe de tumeurs, mais la muqueuse paraît complètement détruite. A sa place, en effet, on voit la face interne hérissée d'une grande quantité de villosités, de filaments longs et grêles qui par place atteignent jusqu'à 1 et 2 cent. de longueur et flottent lorsqu'on plonge l'utérus dans l'eau. Cette lésion est limitée au corps de l'utérus; le col absolument sain à sa partie vaginale ne présente aucune modification. Un premier examen à l'état frais permet de voir qu'il s'agit d'un épithélioma de l'utérus. Pour la tumeur les éléments qu'on obtient par le raclage sont des cellules épithéliales en très grand nombre, de formes très diverses, mais se rapprochant toutes du type cylindroconique. Beaucoup sont très altérées, sont devenues granulo-graisseuses et leur noyau se colore mal par le carmin; d'autres

sont atteintes de dégénérescence colloïde, d'autres sont devenues sphériques et ne présentent plus qu'un amas granuleux. Les plus jeunes (celles de la surface externe de la tumeur) sont réunies pour la plupart, en groupes assez irréguliers qui forment des plaques et des fragments de cylindres. Le noyau de ces dernières se colore d'une façon intense dans le picro-carmin. Au niveau de ces éléments se trouvent des amas de granulations graisseuses et des masses caséeuses.

Pour l'utérus, le même procédé montre des cellules épithéliales cylindriques de volume très variable, réunies en blocs irréguliers. Quelques-uns des filaments recueillis à la face interne de l'utérus sont portés sous le microscope et l'on voit qu'ils sont constitués par des colonnes de fibres lisses autour desquelles sont implantées quelques cellules épithéliales.

Après durcissement par les procédés classiques (liquide de Muller, gomme, alcool), des coupes pratiquées dans la tumeur et dans les parois utérines montrent les particularités suivantes :

La tumeur est entièrement formée de cellules épithéliales présentant les caractères dont nous avons parlé. Les unes (les plus près de la surface) à peine altérées, les autres les plus profondes très granuleuses. Ces cellules forment des amas considérables où on ne trouve pas de groupement bien appréciable.

Par places, il existe des lacunes limitées par une substance fibrillaire, contenant des amas caséeux. Près de la surface les cellules sont disposées en couches stratifiées entre lesquelles sont interposées des couches de substance fibrineuse.

Dans les parois utérines, les coupes ont été faites normalement à la surface péritonéale. On y voit : que la muqueuse a complètement disparu ; que les filaments que nous avons décrits à la face interne de l'utérus ne représentent que l'état plus avancé d'une lésion qui occupe presque toute la paroi utérine. En effet, voici ce qu'on remarque sur une coupe allant de la surface péritonéale à la surface interne. La surface péritonéale est normale. Au-dessous du péritoine existe une couche

de fibres musculaires lisses de 2 à 3 millim. d'épaisseur à peu près normale. Au delà on commence à trouver entre les faisceaux de fibres lisses, des culs-de-sac remplis de cellules épithéliales cylindriques, assez régulièrement disposés, culs-de-sac dirigés dans tous les sens, mais encore peu volumineux et en petit nombre, par rapport à l'élément fondamental, les fibres lisses.

Plus profondément, on voit de grandes traînées sinueuses formant des figures diverses, des excavations et des lacunes. Ces espaces ne sont plus remplis par les cellules épithéliales qui tapissent leurs parois, il existe une lumière où tombe l'épithélium caduc.

Plus profondément encore le tissu musculaire prend l'aspect d'un tissu spongieux et peu à peu on voit se former les fins prolongements de fibres lisses dont la surface interne de l'utérus est recouverte.

A ce niveau l'épithélium est très irrégulier et manque en beaucoup de points.

Réflexions. — A propos de cette observation on remarquera d'abord la rareté assez grande des thromboses, des plexus ovariens comme origine d'embolies. Mais c'est surtout la forme anatomique du cancer à laquelle on avait affaire dans ce cas qui mérite de fixer l'attention.

Les cas d'épithéliomes à cellules cylindriques sont rares dans l'utérus. Il est facile de suivre dans ce fait leur accroissement par l'envahissement progressif du tissu dans lequel ils se développent. Leur point de départ est certainement dans les glandes tubuleuses de l'utérus. Mais ce qu'ils offrent de spécial à l'utérus, c'est le produit auquel ils donnent naissance. Cette tumeur formée d'épithélium agglutiné par un exsudat fibrineux constitue un polype libre dans la cavité utérine qui peut se comporter comme les polypes ordinaires, soit que l'utérus l'expulse spontanément, soit que les accidents auxquels il peut donner lieu nécessitent une intervention chirurgicale. Dans ce cas comme dans celui relaté dans la thèse de Montfumat

(Paris 1867), ils pourraient être pris, à cause de leur friabilité et de leur couleur, pour des polypes fibreux atteints de dégénérescence caséeuse et l'examen microscopique est indispensable pour révéler la nature maligne de la tumeur.

Observation IX

Cancer encéphaloïde intra-utérin chez une femme de 50 ans, pluripare (1). (Obs. 34, th. Pichot.)

« J'ai vu, avec Byass et Saunders, une dame de 50 ans environ, pluripare, qui n'était plus réglée depuis 2 ans. Depuis trois ans, elle avait une perte séro-sanguine constante, et sa santé avait beaucoup souffert ; je trouvai un col de volume normal, un orifice fermé, l'utérus était mobile, le corps était gros, ferme, sa forme était régulière. Nous hésitons entre un polype intra-utérin ou fibroïde, et une tumeur maligne du corps ; j'indiquai la dilatation pour permettre d'examiner l'intérieur de l'utérus. Quatre mois après, la malade mourut, et Saunders m'écrivit ce qui suit : « Nous reconnûmes que c'était un cancer encéphaloïde du corps utérin ; les circonstances suivantes sont remarquables : la durée de la maladie, environ quatre ans ; l'absence de douleurs vives, l'absence d'hémorrhagies, la perte n'était que de la sérosité teinte de sang et fétide ; elle s'arrêta brusquement un mois avant la mort ; l'intégrité parfaite de l'orifice, jusqu'au dernier moment ; le col était peu épaissi et avait conservé sa contractilité.

A l'autopsie, nous trouvâmes tout le fond de l'utérus en putrilage, présentant l'aspect d'un encéphaloïde, dont l'existence nous fut démontrée par le microscope. La malade succomba à son asthme, n'ayant présenté jusqu'à la fin aucun signe marqué

(1) Robert Barnes. *Traité clinique des maladies des femmes*, 1876, p. 708.

de cancer : cependant j'ai été conduit à le diagnostiquer par la cachexie et les progrès de la faiblesse que rien ne m'expliquait. Les autres organes ne renfermaient aucun dépôt secondaire, le foie avait subi la dégénérescence amyloïde ».

Observation X (résumée)

Cancer de l'utérus ayant atteint le col consécutivement, par Weiss, interne des hôpitaux. (Obs. 38, th. de Pichot.)

La nommée Bogony (Clémence), âgée de 50 ans, est entrée le 8 mars dernier dans notre service.... Réglée à 15 ans, elle s'était mariée, mais n'avait jamais eu d'enfants. La ménopause était arrivée à l'âge de 45 ans. Ce n'est que deux ans après, en 1873, qu'elle fut prise assez subitement de pertes blanches. En même temps elle éprouvait de vives douleurs dans le ventre; ces douleurs étaient analogues à celles qui précèdent l'arrivée des règles. Néanmoins, la malade n'eut à aucun moment de métrorrhagie véritable ; à trois reprises seulement, elle vit apparaître un peu de sang, sans qu'elle puisse préciser l'époque exacte de ces hémorrhagies. Indépendamment de ces symptômes, elle ne présenta du côté des autres organes que des troubles fonctionnels peu importants. Elle avait parfois de la diarrhée et de la douleur pendant la miction.

Cet état persista ainsi pendant trois ans, en s'aggravant très lentement, ce que l'on pourrait peut-être rapporter à l'absence d'hémorrhagie. Au moment de son entrée à l'hôpital, cette femme présentait l'état suivant :

Elle est considérablement amaigrie et a perdu beaucoup de ses forces, surtout dans les derniers temps. Son faciès a une teinte jaune paille assez caractéristique. Ses fonctions digestives sont languissantes ; les douleurs qu'elle a éprouvées dans le ventre ont à peu près disparu. Les pertes blanches sont ac-

tuellement insignifiantes, et n'ont pas d'odeur. Au toucher vaginal : tumeur dure, bosselée, faisant une saillie considérable dans le vagin qu'elle obstrue presque entièrement, et arrivant jusqu'à la vulve. Cette tumeur est si volumineuse, qu'il est impossible d'explorer complètement les culs-de-sac du vagin, et de dire si le col utérin existe encore ou s'il est envahi par le néoplasme. Ce qui augmente encore la difficulté, c'est que l'on ne peut contourner la partie saillante de la tumeur, qui n'est libre que dans sa moitié inférieure, et qui paraît adhérente à la paroi supérieure du vagin. L'introduction du spéculum est absolument impossible; aussi ne peut-on dire s'il existe sur la tumeur un orifice conduisant dans la cavité de l'utérus. La tumeur est, avons-nous dit, très consistante; elle donne assez exactement la sensation d'un enchondrome.

La palpation de l'abdomen, combinée avec le toucher vaginal, ne permet de sentir, ni dans les fosses iliaques, ni dans la région hypogastrique, de tumeur bien appréciable.

En pratiquant le toucher rectal, on peut s'assurer que la tumeur sentie par le vagin, occupe presque tout le petit bassin, et qu'elle remonte au delà des limites que le doigt peut atteindre. Cette portion sans être fluctuante, paraît moins dure que celle dont nous venons de parler.

En présence de ces signes, M. Guérin croit pouvoir affirmer la nature maligne de la tumeur tout en faisant des réserves sur sa nature et son point de départ.

Ultérieurement la tumeur amena par compression des phénomènes d'obstruction intestinale et la malade succomba le 5 mai 1876.

Autopsie. — Dans le bassin, on constate l'existence d'une tumeur qui est formée par l'utérus tout entier, occupant donc à la fois le corps et le col de cet organe. On peut en effet en détacher toutes les anses intestinales, qui ont contracté des adhérences avec la tumeur, retrouver la forme de l'utérus (un peu altérée il est vrai), et reconstituer les culs-de-sac péri-utérins.

Les ovaires sont englobés dans les parties latérales et postérieures de la tumeur; ils sont manifestement dégénérés, les trompes sont dilatées et remplies d'un liquide purulent.

Les diverses parties de la tumeur n'ont pas la même consistance. Dans la portion correspondant au corps de l'utérus, le tissu morbide est ramolli dans la partie centrale et présente une consistance caséeuse, analogue à celle des tumeurs tuberculeuses. La coque périphérique a au contraire conservé une certaine dureté. Au niveau du col, les tissus sont fermes et résistants ; il y a là à première vue deux phases dans le développement de la tumeur ; l'une plus ancienne correspondant à une période de régression de la tumeur, l'autre plus récente donnant une idée de l'état anatomique primitif du tissu morbide.

La cavité de l'utérus n'est pas effacée, et elle communique avec celle du vagin par l'orifice du col. Cet orifice se trouve à la partie supérieure de la tumeur vaginale et un peu sur sa partie latérale gauche. Le col est libre dans la cavité du vagin, mais il était appliqué si intimement contre la paroi supérieure du vagin, que l'on conçoit bien qu'on n'ait pas pu le contourner pendant la vie.

Étranglement de la partie supérieure du rectum par un prolongement circulaire de la tumeur.

On constate de chaque côté du bassin des ganglions dégénérés, reliés au reste de la tumeur par des traînées lymphatiques très facilement appréciables. Un des ganglions plus gros que les autres, se trouve un peu en arrière et au-dessous du tronc sous-pubien, à la base des ligaments larges.

Les autres organes sont sains. Pas de ganglion cancéreux dans aucune autre partie du corps.

Examen microscopique. — Carcinome proprement dit de l'utérus en voie de régression graisseuse. La dégénérescence du tissu morbide était surtout marquée au niveau du corps de l'utérus, où l'on ne retrouvait plus aucun élément cancéreux proprement dit, et où l'on constatait l'existence de nombreux corpuscules graisseux. Au niveau du col utérin, l'altération

était moins avancée ; et en certains points, on trouvait le tissu cancéreux primitif dans toute son intégrité.

Le cancer aurait donc débuté par le corps de l'utérus pour gagner le col par propagation.

Observation XI (résumée)

Cancer primitif de la cavité du corps. (T. Gallard. *Leçons cliniques sur les maladies des femmes*, 2e édit., Paris, 1879, p. 949.)

Femme de 39 ans, s'était bien portée jusqu'en 1871.

A cette époque elle ressentit, pour la première fois et sans cause appréciable, des douleurs abdominales assez vives. En même temps elle vit son appétit disparaître et ses forces diminuer peu à peu. Les règles étaient encore normales et il n'existait aucun écoulement par le vagin. C'est en 1872 qu'elle vit apparaître pour la première fois un écoulement leucorrhéique assez abondant, séreux et sans odeur, qui fut bientôt suivi par la production de métrorrhagies abondantes et répétées. Elle entra alors à l'hôpital et fit un séjour de 7 à 8 mois dans le service de M. Lasègue.

Au mois de février 1873 la malade dut retourner de nouveau à la Pitié. Pâle et très anémiée, elle présentait une maigreur extrême. L'inappétence était complète et le sommeil rendu presque impossible par l'existence de douleurs abdominales excessives. Ces douleurs très vives spontanément, étaient exagérées par la pression, surtout au niveau de la fosse iliaque gauche. Elles survenaient principalement le soir et arrachaient des cris à la malade. Il y avait une constipation très rebelle.

La palpation abdominale ne donnait que peu de renseignements. L'abdomen offrait partout une grande souplesse, à peine trouvait-on en arrière du pubis une sensation de rénitence mal

définie. En revanche le toucher vaginal fournissait dès ce moment des renseignements plus importants. L'utérus, manifestement augmenté de volume, était en antéversion. Le col, parfaitement sain, légèrement entr'ouvert, regardait directement en arrière et se continuait en avant avec une tumeur piriforme, cachée derrière le pubis, douloureuse à la pression et qui n'était autre que le corps de l'utérus. L'utérus n'était pas enclavé et n'avait rien perdu de sa mobilité normale. L'écoulement vaginal, continu, assez abondant, alternativement séreux et sanguinolent, présentait une odeur fort désagréable, mais ne rappelant en rien l'odeur fétide spéciale au cancer. En présence de ces signes on porta le diagnostic : corps fibreux interstitiels de l'utérus avec névromes périphériques.

Deux chirurgiens de l'hôpital qui virent cette femme le 7 mai et le 17 octobre 1873 admirent l'hypothèse, l'un d'une métrite chronique avec antéflexion compliquée de névralgie lombo-abdominale; l'autre de corps fibreux interstitiels, ou bien d'une affection cancéreuse concomitante, greffée sur un vieux fibrome.

C'est le 25 décembre 1873 que T. Gallard examina la malade. L'utérus manifestement augmenté de volume, lourd, était couché en antéversion. L'enclavement de l'organe était relativement peu marqué. Le corps était douloureux à la pression, mais à sa surface on ne percevait aucune bosselure. Le col absolument sain et dirigé en arrière admettait l'extrémité du doigt. L'écoulement vaginal présentait, à cette époque, une odeur tout à fait caractéristique et je n'hésitai pas à porter le diagnostic : cancer de la cavité du corps de l'utérus.

L'autopsie pratiquée vers la fin du mois de mai 1874 a justifié ce diagnostic. L'utérus volumineux et lourd, fortement incliné en avant, ne présentait extérieurement aucune lésion appréciable; on voyait seulement çà et là quelques adhérences péritonéales. Le col était parfaitement sain, le corps seul était envahi par la production pathologique On trouvait dans la cavité des masses mamelonnées, les unes d'un rouge livide, les autres ayant un aspect grisâtre dû à la présence d'un enduit pultacé

comme celui que l'on rencontre souvent à la surface des ulcérations couenneuses végétantes du museau de tanche. L'ulcération existant à la surface de ces petites masses bourgeonnantes se prolongeait dans les intervalles qui les séparaient et pénétrait plus ou moins profondément dans l'épaisseur de là muqueuse utérine.

L'examen microscopique pratiqué par M. de Sinéty démontra qu'il s'agissait d'un épithélioma pavimenteux lobulé de la muqueuse du corps. Celle-ci partout détruite était remplacée par des masses de cellules embryonnaires, entourées de cellules épidermiques volumineuses contenant un gros noyaux.

Les fibres musculaires voisines de la muqueuse n'étaient pas altérées, mais séparées, dissociées, elles circonscrivaient des lacunes bourrées de cellules embryonnaires.

Observation XII (1)

Cancer épithélial de l'utérus n'affectant pas le col, limité à la muqueuse de la cavité, par Godson. (In *Obstetrical transactions*, London, vol. XX, 1878.)

Il s'agit d'une malade de 52 ans ayant toutes les apparences de la meilleure santé, et qui vint se faire soigner St-Bartholomew's Hosp., décembre 1876. Elle se plaignait surtout d'une douleur interne de la région utérine, survenant régulièrement à dix heures du matin chaque jour et durant, 2, 3, 4 heures.

La gravité de la douleur la forçait à comprimer ses parois abdominales et à s'asseoir sur son lit, ses cris faisaient pitié. De fortes doses de quinine, de chloral, réussirent à amener quelques soulagements et la douleur fut seulement supportable quand la malade fut entièrement sous l'influence de la morphine, administrée en injections hypodermiques. Le toucher donnait un

(1) Traduite par notre collègue et excellent ami Vilcoq.

utérus normal. Le col paraissait tout à fait sain. La sonde passait, dans l'étendue de deux pouces et demi, dans l'utérus bien mobile, et s'accompagnait d'un léger écoulement de sang clair. Il y avait parfois des pertes dans l'intervalle des règles. La malade quitte l'hôpital et meurt chez elle, six mois après. Les conditions étaient restées les mêmes, excepté pendant la dernière quinzaine de sa vie où un écoulement léger, fétide, aqueux, eut lieu.

Autopsie. — Rien d'anormal si ce n'est l'épaississement, l'induration de la muqueuse. Le microscope démontra nettement qu'il s'agissait d'un cancer de nature épithéliale.

Observations XIII, XIV, XV (1)

Épithélioma de la cavité de l'utérus. — Examen histologique. (Société obstétricale de New-York, in *American. Journal of obstetric*, 1881, vol. 14, p. 119.)

Dr A. J. C. Skene rapporte le cas suivant : Une multipare de 38 ans souffrait d'une névralgie grave et était en traitement depuis deux ans. Il y a six mois, elle se soumit pour la première fois à mon observation, lorsque déjà les douleurs étaient fortes ; et à l'examen son utérus fut trouvé élargi et sa muqueuse très épaissie.

Il enleva à sa première visite, ce qu'il supposait être des excroissances fongueuses, et fit un diagnostic en conséquence. L'amélioration apportée fut modérée, mais les symptômes revinrent bientôt et il répéta l'opération, enlevant une quantité inusitée de fongosités, et de nouveau la patiente fut soulagée. Les symptômes revinrent et alors elle était si faible, et ses souffrances étaient si violentes, qu'elle était incapable de vaquer à ses occupations. Lorsqu'il visita la malade, il trouva son utérus

(1) Traduction, par M. Finet, externe des hôpitaux.

plus large qu'il n'était auparavant, et après la dilatation du col il employa une large cuiller mousse, préférant cet instrument à la curette, et enleva une grande quantité de tissu dont l'examen microscopique démontra la nature épithéliale. Si le rapport du micrographe était correct (et son habileté était reconnue), c'était le troisième cas de cette espèce qu'il avait vu.

La malade dont l'histoire vient d'être rapportée, n'avait pas de cellulite, l'utérus était parfaitement mobile comme l'étaient tous les organes et tous les tissus du bassin et cependant elle éprouvait des douleurs extrêmes beaucoup plus marquées qu'on n'en observe habituellement dans les cancers de l'utérus, sauf dans les dernières périodes.

Dans ce cas il n'y avait pas d'odeur fétide, contrairement aux deux autres cas observés.

Le Dr Mann rapporte un cas qui tend à confirmer l'observation du Dr Skene. C'était un cas de cancer à cellules cylindriques intéressant le tissu utérin juste autour et au-dessus de l'orifice interne. Dans la dernière période de ce cas les douleurs étaient extrêmes, et il n'y avait ni péritonite, ni cellulite. Les douleurs avaient été persistantes.

Dr Janvrin. — Le Dr Janvrin rapporte un cas observé à Women's Hospital, dans lequel aussitôt après l'admission, on remarqua que la malade avait un écoulement abondant, qui avait le caractère ordinaire de l'odeur cancéreuse. Il curetta l'utérus et soumit les débris au Dr Welch, histologiste de l'hôpital, qui rapporta que c'était un cas d'épithélioma du fond de l'utérus. Elle fut renvoyée de l'hôpital à cause de l'écoulement insupportable, mais a été soignée depuis par lui ; il a curetté l'utérus, quatre fois en tout, la dernière opération datait environ d'un mois. Dans les deux dernières opérations, il enleva d'énormes quantités de matière fongueuse et spongieuse: La malade avait toutes les apparences ordinaires d'une femme souffrant d'un cancer de l'utérus ayant envahi la totalité de l'organe.

Il est probable que cela avait commencé comme un épithélioma de la muqueuse, mais il n'y avait pas eu la moindre dou-

leur. C'était le seul cas qu'il eût vu dans lequel la douleur n'existât pas.

Observation XVI (résumée)

Cancer primitif du corps de l'utérus, par le Dr Engelmann (1)

Le 23 mai 1881 la malade vint se confier à mes soins. Elle était âgée de 37 ans, sa santé avait toujours été excellente, elle avait eu plusieurs enfants dont le dernier à 28 ans.

Ce dernier accouchement avait été suivi d'un phlegmon pelvien. La menstruation avait toujours été un peu ménorrhagique, ce qui l'avait affaiblie beaucoup pendant ces huit dernières années; quelquefois même elle était obligée de garder le lit pendant quelques jours, tellement la perte de sang l'affaiblissait. Cependant elle se considérait comme ayant joui d'une bonne santé jusqu'au printemps 1880 où apparut un écoulement sanguinolent continu, ressemblant plus ou moins à de la sérosité, parfois peu abondante, d'autres fois constituant un véritable flux; cependant il ne présentait rien de particulier et n'avait aucun rapport avec la menstruation. Il y a neuf mois, elle remarqua pour la première fois de la leucorrhée tout d'abord légère et ne revenant qu'après chaque période cataméniale, puis devenant plus persistante depuis le mois de janvier, et alternant parfois avec un écoulement muqueux, rougeâtre, même dans les périodes inter-menstruelles. En même temps les règles devenaient plus profuses et duraient douze ou quinze jours. L'écoulement avait toujours été inodore, et ce ne fut qu'un mois avant son arrivée qu'il devint fétide.

Elle consulta son médecin pour la première fois en janvier parce qu'elle avait des hémorrhagies qui l'affaiblissaient ; c'est alors qu'elle s'alita pendant quelque temps et qu'elle éprouva

(1) *St-Louis : Courrier of medecine*, décembre 1881, traduction in *Annales de gynécologie*, 1882, t. 2, p. 144.

de temps en temps des douleurs dans la jambe gauche qui lors des accès intenses, s'irradiaient en travers de l'abdomen et dans la jambe droite, le dos resta toujours indolent. Ces douleurs, que la malade croyait de nature rhumatismale, ne durèrent pas longtemps et laissèrent une si faible impression qu'elle ne m'en aurait pas parlé si je n'en avais pas recherché avec soin l'existence.

L'utérus était gros, antéversé, mobile et l'on put retirer une petite végétation polypoïde par l'orifice du col dilaté; après cela la leucorrhée parut augmenter et prendre une odeur fétide. Cependant c'était une simple coïncidence. Le pouls variait de 100 à 103 et la température de 37°,5 à 38°,5. Lorsqu'elle me consulta à la fin de mars, il était impossible de faire un diagnostic exact, l'absence d'une cachexie bien marquée ainsi que celle de douleurs caractéristiques, jointe à l'existence d'un écoulement fétide, me fit admettre qu'il y avait un polype intra-utérin en état de désintégration. Je conseillai la quinine à haute dose, et des injections d'ergotine dans le tissu utérin, en même temps que la dilatation du col, afin d'enlever une petite partie de la tumeur, dans le but d'éclairer le diagnostic. Je constatai, à l'examen microscopique, un tissu aréolaire, avec un réseau fibreux contenant des cellules sphériques et épithéliales, et j'acquis la conviction que la tumeur était de nature maligne.

C'est alors que cette dame consentit à venir à St-Louis, et quand je la vis le 23 mai, elle semblait bien portante, ne portait aucune trace d'émaciation, pesait près de 150 livres ; on distinguait cependant une légère pâleur sous la teinte bronzée de sa peau.

Le pouls était un peu accéléré et la température un peu au-dessus de la normale. La vulve et le vagin étaient intacts, ce dernier contenait un peu de liquide dont l'odeur était fétide ; l'utérus était légèrement antéversé, un peu gros, mobile dans toutes les directions, mesurait 0,085, le corps était dur, nodulaire augmenté de volume surtout à gauche.

Toutes les autres parties étaient normales ; il n'y avait pas d'infiltration, ni d'épaississement, ni de sensibilité dans le voisinage ; les ligaments larges ont été soigneusement explorés ; celui du côté gauche était peut-être un peu épaissi.

Le col était normal, mou, légèrement congestionné, non nodulaire ; l'orifice et le canal cervicaux étaient dilatés au point d'admettre le doigt, et l'on pouvait saisir avec une pince le néoplasme polypoïde largement implanté. Pas de douleur à la pression. En comparant les résultats de mes examens physique et microscopique avec ces symptômes, je ne pouvais arriver à une autre conclusion qu'à celle de cancer primitif du corps dans un utérus augmenté de volume, dont la cavité renfermait un polype muqueux, l'affection étant encore limitée à l'utérus seul.....

Mon premier examen très complet, dans lequel j'enlevai un petit morceau de néoplasme, fut suivi d'une petite hémorrhagie et d'un peu de fièvre, de sorte que je dus instituer un traitement préparatoire. Opération de Freund le 5 juin. L'incision s'étendait de l'ombilic jusqu'à $0^{m},02$ du pubis, le péritoine fut ouvert après que l'on eut arrêté quelques petits suintements de sang. L'épiploon était adhérent à la paroi abdominale antérieure à gauche ; il était solidement fixé jusqu'au-dessus de l'incision et en bas à la vessie qu'il tirait en haut ; l'utérus gros, nodulaire, dur, avait contracté en quatre ou cinq places des adhérences anciennes et résistantes avec les anses intestinales ; cependant il était parfaitement mobile, mais cela n'en constituait pas moins de sérieux obstacles pour l'opération ; les ligaments larges et les tissus voisins ne paraissaient pas anormalement épaissis.

En présence de ces difficultés, on referme le ventre, sans faire l'opération ; trois semaines plus tard, la malade retourne chez elle.

Opération palliative au mois de juillet 1881. Je retirai avec la curette une pleine tasse de tissu malade, en partie putride, mais non gangréneux. La plus grande curette de Simpson entrait

très bien dans le canal cervical dilaté et enlevait rapidement les parties les plus superficielles et les plus molles de la masse polypoïde ; mais, comme le tissu devenait plus résistant, j'enlevais à chaque raclage des morceaux de la grosseur d'une petite noix. La minceur de la paroi utérine qui permettait de sentir l'instrument à travers le rectum et la paroi abdominale, comme s'il y avait très peu de tissu entre eux, fut ce qui me décida à m'arrêter. On fit dans la cavité des irrigations chaudes et on la badigeonna avec du perchlorure de fer.

Le vagin fut bourré de tampons d'ouate, imbibés d'huile, afin de pouvoir les retirer du vagin devenu contracté et rugueux sous l'influence d'une petite quantité de perchlorure de fer qui s'écoulait forcément de l'utérus.

La malade retira peu de bénéfices de cette intervention.

Elle mourut le 15 novembre 1881.

J'ai rapporté cette observation dans tous ses détails :

1° En raison de sa rareté ;

2° A cause de la différence des symptômes observés et de ceux qui sont habituellement décrits ;

3° Pour montrer les difficultés d'un diagnostic exact des cas relevant de l'opération de Freund ;

4° Afin de nous mettre en garde contre un trop grand espoir dans l'opération soi-disant palliative par la curette.

Observations XVII, XVIII, XIX (1)

Carcinome du corps de l'utérus, par Veit, in *Deutsch medicin Wochens.*, 1883, n° 1, p. 4.

Veit, depuis la publication de son mémoire (*Le cancer de la matrice*, 1881, Stuttgard, par Ruge et Veit) a observé trois nou-

(1) M. Lautzenberg, externe des hôpitaux, a eu l'obligeance de nous traduire ces trois observations.

veaux cas de cancer primitif limité au corps. Dans ces trois cas l'examen histologique a vérifié le diagnostic.

Obs. I. — Mlle E..., âgée de 58 ans, vierge, bien réglée jusqu'à 52 ans. Depuis le mois de septembre 1880, elle se plaint d'un écoulement sanguin par les organes génitaux. D'abord faible, puis de plus en plus considérable, cet écoulement s'est établi par intermittences de courte durée. A l'examen (que je dus faire après avoir endormi la malade à cause de l'intégrité de l'hymen) je trouvais au commencement de juin 1881 la portion vaginale intacte. Dans la partie supérieure du parenchyme cervical se trouvait une petite nodosité grosse comme une cerise. Le corps de l'utérus était en rétroflexion, fortement grossi, surtout en largeur. Les annexes étaient complètement libres. Je ne pus passer dans le col qu'avec la plus petite cuiller tranchante, et du corps de l'utérus j'enlevai par grattage un morceau de la muqueuse gros comme une lentille.

Cette pièce, mise aussitôt dans l'alcool et examinée au microscope, donna incontestablement le diagnostic d'adénocarcinome; M. Ruge eut l'obligeance de le confirmer. Le 14 juin 1884 je fis l'extirpation totale par la voie vaginale, je me décidai pour cette voie, malgré l'étroitesse de l'orifice d'entrée du vagin, et l'extraction semblait même devoir aller jusqu'à celle du col à cause de la petite nodosité qui y avait été trouvée et ressemblait assez à un myôme récidivé. La portion vaginale fut facilement amenée à la vulve avec la pince de Museux...

Obs. II. — Femme R..., âgée de 61 ans, a eu 13 enfants, le dernier il y a 20 ans. Depuis son dernier accouchement, les règles sont abondantes; depuis six mois écoulement sanguin par les voies génitales; cet écoulement s'accroît. Examen pratiqué au milieu du mois de septembre de cette année. Je trouve le col très court et entouré de brides cicatricielles résistantes. Utérus (portio vaginalis) dirigé en arrière et se laissant facilement ramener en avant.

Au spéculum le vagin se montre avec de nombreuses surfaces pâles et de nombreuses taches rouges grosses au maximum comme

une lentille (état de la vaginite chronique des vieilles femmes). Comme cela ne suffisait pas pour expliquer l'écoulement sanguin, j'arrache un petit morceau à la cuiller tranchante (à ma consultation). Le diagnostic fut indubitablement cancer du corps de l'utérus. Les annexes n'avaient rien.

En raison du peu de dilatabilité des plis cicatriciels du vagin au voisinage du col, et de la difficulté plus grande de la culbute (*sic*) de l'utérus par en bas, je décidai de faire la laparotomie et seulement l'extirpation du corps de l'utérus, surtout parce que l'étroitesse du col me faisait conclure à son intégrité...

Les suites de l'opération furent normales, sauf une légère suppuration de la partie inférieure de la plaie abdominale. Léger exsudat sur le col entouré de cicatrices.

Obs. III. — Femme K..., 65 ans, 9 enfants, le dernier il y a 20 ans. Ménopause à l'âge de 50 ans. Depuis environ un an, écoulement purulent, souvent mêlé de sang. A l'examen je retrouve encore la vaginite chronique des vieilles femmes ; le col est sain, l'utérus mobile (palpation de l'utérus difficile à cause du pannicule adipeux). J'enlève par grattage sur chaque paroi de l'utérus un petit morceau gros comme un pois, le tout en vue du diagnostic. Quoique une des deux pièces présentât un aspect normal, je pus poser avec certitude le diagnostic d'adénome malin avec transformation cancéreuse.

L'examen de la malade endormie démontre la liberté des annexes. Le 27 septembre de cette année je fis l'extirpation totale par le vagin. Cette voie était d'autant plus indiquée que l'épaisseur de la paroi abdominale rendait presque impossible toute opération dans le bassin après une laparotomie. Abaissement du col, incision circulaire de ce dernier avec isolement de la vessie, etc...

Les suites de l'opération furent favorables. La malade se levait au 14e jour.

Observations XX, XXI, XXII, XXIII (1)

Société du Rhin inférieur à Bonn. Séance du 17 mai 1886. (*Berlin. Klinische Wochen.*, n° du 4 avril 1887.)

Le Dr Krükenberg présente des préparations provenant de cinq cas de carcinome primitif du corps de l'utérus opérés l'année dernière à la clinique de gynécologie. Le diagnostic de carcinome fut porté chaque fois après examen microscopique des parcelles extraites par la cuiller tranchante. Le diagnostic fut confirmé, après l'opération, par l'examen microscopique dans les quatre cas suivants. On constata chaque fois un carcinome diffus s'avançant assez loin dans la musculature utérine.

Obs. II. — Femme de 58 ans, mariée depuis 7 ans, n'a pas eu d'enfants ; hémorrhagies douloureuses depuis quelques mois. Utérus de la grosseur du poing, accroissement tenant en partie à un myôme interstitiel, en partie à un carcinome de la cavité utérine. Amputation supra-vaginale du corps de l'utérus avec excision de la muqueuse cervicale et suture en étage du pédicule qui est rentré. Mort d'une péritonite purulente cinq jours après.

Obs. III. — Femme de 48 ans, vierge ; pas de menstruation de 28 à 45 ans. Depuis cette époque on constate chaque jour de légères hémorrhagies et des douleurs revenant à certaines heures. Extirpation totale de l'utérus par la voie vaginale (méthode de Czerny, le 6 mars 1885. Les ovaires sont laissés dans l'abdomen. Guérison sans fièvre. En novembre 1885 on constate dans l'abdomen une tumeur grosse comme une orange contiguë à la cicatrice vaginale. En avril 1886 le kyste remonte jusqu'à l'ombilic ; il s'agit sans doute d'un kyste de l'ovaire.

(1) Traduction due à M. Lautzenberg, externe des hôpitaux.

Obs. IV. — Femme de 55 ans. Ménopause depuis 8 ans. Depuis quelques mois écoulement légèrement teinté de sang. Utérus un peu épaissi, en rétroflexion ; longueur, 9 centimètres. Extirpation totale par la voie vaginale (méthode de Czerny). Les suites sont sans fièvre. Vomissements de plus en plus intenses. Mort le 7e jour. Comme cause de la mort, l'autopsie montra une péritonite par rupture d'une anse d'intestin grêle au niveau du drain qui pénétrait de 8 centimètres dans la cavité péritonéale.

Obs. V. — Femme de 60 ans, vierge, chez laquelle la ménopause a commencé il y a un an 1/2. Depuis un an, écoulement ressemblant au bouillon. Après dilatation de la cavité cervicale, on extrait de l'utérus, par le moyen de la curette, deux myômes putréfiés qui étaient libres dans la cavité utérine et présentaient environ le volume d'une noisette. Un troisième myôme interstitiel et un peu plus gros se trouve dans la paroi antérieure de l'utérus. Dans l'intervalle, diminution de l'écoulement.

Deux mois après on constate que l'utérus s'est considérablement développé et a presque atteint la grosseur du poing. Avec la curette on enlève d'autres parcelles carcinomateuses et un myôme de la grosseur d'un pois entouré d'une capsule de 2 millimètres d'épaisseur et de couleur grisâtre. Le microscope montre que cette enveloppe est carcinomateuse, et que par places, elle a envoyé des sortes de végétations à l'intérieur du myôme.

Extirpation totale de l'utérus par la laparotomie après circoncision préalable de la portion vaginale et ligature de la partie inférieure des ligaments larges.

Mort 12 heures après l'opération. Péritonite commençante.

Observation XXIV (résumée)

Cancer primitif du corps de l'utérus. — Cancer secondaire des ganglions mésentériques, du péritoine, des ovaires, de l'intestin, de la vésicule biliaire et du foie. — Histologiquement : Épithéliome cylindre (1).

E. Rose, 48 ans, passementière, entre le 29 mai 1884, salle Rayer, n° 9, à l'hôpital Tenon, service de M. Troisier.

Histoire pathologique. — Cette femme entre à l'hôpital, se plaignant de ressentir, depuis deux mois et demi, de violentes douleurs dans le bas-ventre. Elle n'accuse aucune maladie antérieure et a toujours été assez nerveuse.

Elle a eu trois enfants, à terme, un est mort, les deux autres sont encore vivants.

Les douleurs qu'elle ressent siègent à l'hypogastre et dans la fosse iliaque droite, avec irradiations vers le flanc droit et la région épigastrique ; elles sont spontanées, continues, avec exacerbations et augmentées par la pression. Cette femme est très grasse et la palpation de l'abdomen est fort difficile. Cependant, on sent dans le bas-ventre à droite, comme une masse résistante ; cette sensation paraît vraisemblablement due à la contracture des muscles de la paroi qui sont sentis à travers une épaisse couche de graisse.

Au toucher, on trouve l'utérus mobile, il semble en rétroversion, le col ne paraît pas altéré. La malade ne perd pas.

Les urines ne renferment ni sucre, ni albumine. Tous les autres appareils fonctionnent normalement et l'état général paraît assez satisfaisant.

Après avoir essayé des révulsifs variés, sans parvenir à atté-

(1) Obs. de M. Ménétrier, in *Etudes sur les maladies du foie* de MM. Hanot et Gibert. Paris, 1888, p. 221.

nuer les douleurs, on en arrive à se contenter de les calmer momentanément, soit par le chloral ou l'opium, soit plus tard par des injections quotidiennes de morphine. Avec le temps, loin de voir survenir une amélioration quelconque dans l'état de la malade, on peut remarquer une altération progressive de sa santé. Elle perd ses forces, maigrit, n'a plus d'appétit et est prise parfois de diarrhée. Les douleurs sont toujours de plus en plus vives.

10 août. On pratique le toucher et voici ce qu'on trouve : L'utérus n'est plus mobile, le col est gros, dur, entr'ouvert, mais non déformé, il n'y a rien dans le cul-de-sac antérieur, mais le toucher du cul-de-sac postérieur est douloureux et l'on a la sensation d'une masse dure, ligneuse, irrégulière, adhérente au fond du vagin et faisant corps avec l'utérus.

Le 17. Éruption papulo-érythémateuse siégeant à la face dorsale des mains et au pourtour des genoux. Cette éruption disparaît rapidement.

Le 25. Au toucher on trouve l'utérus très abaissé, immobile, repoussé en avant contre le pubis. Le cul-de-sac postérieur est aplati ; repoussé par une masse dure qui semble se confondre avec l'utérus. On sent, en outre, deux nodosités dans l'épaisseur de la paroi vaginale en ce point.

27 septembre. L'affaiblissement s'accentue de jour en jour. Les douleurs persistent ; quatre injections de morphine par jour. Au toucher, on trouve l'utérus abaissé, complètement immobile. Dans les culs-de-sac postérieur et latéraux, masse dure, ligneuse. Les petites nodosités du cul-de-sac postérieur ont notablement augmenté de volume.

La malade perd un peu d'humeur par le vagin. En outre, quoique n'ayant pas d'hémorrhoïdes, elle rend un peu de sang avec ses matières.

Octobre. La cachexie s'accentue. Œdème des extrémités et des parties déclives. Ascite. Parotidite à droite, survenue dans le dernier jour. La malade meurt le 15 novembre.

Autopsie, 17 novembre. (Nous ne rapporterons ici que les lésions qui ont trait aux organes pelviens.)

Dans le petit bassin, il n'y a pas de fausses membranes, seulement le péritoine est recouvert de plaques blanchâtres de 2 à 5 millim. d'épaisseur, lesquelles se trouvent aussi au niveau de la face postérieure de la paroi hypogastrique.

L'utérus présente le volume du poing. Sa surface est mamelonnée et de consistance inégale. Il est adhérent à la vessie, qui paraît faire partie d'une même tumeur avec les ligaments larges sur les côtés. Pas d'adhérences avec le rectum qui n'est pas altéré.

De chaque côté, les ovaires présentent deux petits kystes du volume d'une pomme d'api, à parois minces, en partie transparents, remplis d'un liquide citrin. Le reste des ovaires est converti en une masse cancéreuse et se continue avec le tissu de même nature, qui infiltre les ligaments larges.

Sur une coupe médiane de l'utérus, on trouve sa cavité à peine plus grande que normalement et au fond deux bourgeons sessiles, non ulcérés. Les parois du corps ont 4 à 5 centim. d'épaisseur. Elles sont formées d'un tissu blanchâtre, blanc grisâtre ou blanc rosé, de consistance très inégale, ramolli par places. Le col moins altéré est très ramolli (probablement par la putréfaction), il est peu déformé et ulcéré.

La vessie qui adhère à la paroi antérieure du col, est complètement envahie par le cancer. Ses parois sont épaissies de près de 2 centim., sa cavité est anfractueuse, tomenteuse, sanieuse, renfermant un peu d'urine assez peu altérée. Les ligaments larges sont formés d'un tissu, qui à la coupe présente le même aspect que celui de l'utérus. Les parois du vagin ne sont envahies qu'au pourtour du col, mais non ulcérées.

Examen histologique. — Utérus : des coupes ont été pratiquées sur un des bourgeons cancéreux sessiles, proéminant dans la cavité du corps de l'utérus et sur les parois de l'utérus lui-même en un point inégal et ramolli avoisinant les bourgeons cancéreux.

Le stroma assez épais est composé de cellules rondes et de cellules fusiformes plongées dans une substance fondamentale à peine teintée en gris violet par l'éosine hématoxylique. Les cellules cancéreuses offrent très nettement dans certaines cavités la disposition de l'épithéliome cylindrique; dans d'autres cavités elles sont disposées sans aucune régularité. Leur noyau un peu granuleux est arrondi ou ovalaire et présente 8 à 10 μ de diamètre; leur protoplasma légèrement granuleux, souvent peu abondant, se colore en jaune clair par le picro-carmin.

Au voisinage du bourgeon cancéreux, la muqueuse utérine est inaltérée, ainsi que les glandes en tube qu'elle contient. De même, au niveau du bourgeon cancéreux, la couche musculaire, ainsi que les vaisseaux qu'elle renferme, est absolument normale.

Les coupes qui ont été faites au voisinage des bourgeons cancéreux montrent l'envahissement de la couche musculaire, qui, déchiquetée, creusée de cavités irrégulières, renferme des éléments cancéreux identiques, dans leur disposition et leurs caractères individuels, à ceux que renferme le bourgeon cancéreux.

Observation XXV

Cancer de la muqueuse de l'utérus, p. Krysinsky (1).

Il s'agit d'une femme de 50 ans, atteinte d'hémorrhagies abondantes depuis 10 ans, qu'un médecin il y a 8 ans avait rapportées à un myôme. Les hémorrhagies devenant de plus en plus intenses et la tumeur allant en augmentant, la malade entra à la clinique du Prof. Schultze. Celui-ci constata l'existence

(1) *Répertoire universel d'obstétrique et de gynécologie*, 1886, p. 163.

d'une tumeur faisant saillie hors du petit bassin et de plus une érosion de la lèvre antérieure du col avec induration. Cette lèvre excisée fut soumise à l'examen microscopique de Krysinsky qui, d'après son examen, conclut à un cancer glandulaire de la portion vaginale du col, ayant pris son origine dans la muqueuse. Après avoir relevé les forces de la malade par un traitement général, on pratiqua, le 28 février, l'extirpation totale de la matrice, mais la rigidité et l'étroitesse du vagin firent recourir au procédé de Freund. La malade succomba 1 heure 1/2 après l'opération.

L'autopsie démontra que le développement de l'utérus était dû non à une tumeur circonscrite, mais à une hypertrophie régulière et générale de ses parois avec dégénérescence glandulaire cancéreuse de toute la muqueuse ayant envahi par propagation tout le tissu utérin.

Le cas est intéressant :

1° Parce qu'une endométrite et le cancer qui est survenu à la suite ont pu, chez une nullipare, amener une hyperplasie aussi considérable de l'utérus ;

2° En ce qu'un cancer glandulaire qui a détruit toute la muqueuse et envahi tout le corps utérin est resté absolument limité à cet organe sans retentissement sur les tissus voisins ou les organes éloignés ;

3° En ce que la malade, quoique déjà très avancée comme cancer à son entrée à la clinique, a pu s'améliorer sous l'influence d'un traitement général;

4° Par la cessation des hémorrhagies quoique l'utérus fût distendu et rempli par une sécrétion liquide et que le canal cervical fût perméable à la sonde ;

5° En ce que la rétention de cette sécrétion putride n'a déterminé aucune fièvre septique et que la température est toujours restée normale ;

6° En ce que les trompes étaient oblitérées à leur pavillon sans distension notable et transformées en kystes à parois épaisses, du volume d'une noisette.

Observation XXVI (1)

Hystérectomie vaginale pour épithélioma cylindrique de l'utérus, corps et col. — Mort au 12e jour par inanition volontaire.

Femme de 62 ans. Réglée à 14 ans. Mariée à 19 ans. Douleurs rhumatismales chroniques dans l'articulation sacro-iliaque, depuis 20 ans, traitées sans succès pendant plusieurs saisons thermales. Douleurs lombaires et leucorrhée fétide, depuis six ans. Métrorrhagies continues depuis 4 ans ; à cette époque une ostéite iliaque est reconnue. Les douleurs au niveau de l'articulation et l'affection utérine, ont épuisé la malade. Il y a un an elle fut traitée par Leudet et un de ses collègues, qui firent sans succès, le curage de la cavité utérine et crurent néanmoins à des végétations bénignes. Il y a deux mois je répétai cette opération, l'examen des fragments permit à M. Cornil de porter le diagnostic de cancer. Néanmoins deux collègues consultés affirment qu'il s'agissait de fongosités de bonne nature, malgré l'examen histologique.

Opération le 20 janvier 1887. — Chloroforme. Décubitus latéral ; vulve rasée. Vagin rétracté, col sain, attiré avec des pinces de Museux, disséqué circulairement jusqu'au péritoine, qui est ouvert en avant et en arrière. Cette dissection est rendue difficile par l'état hémophilique des vaisseaux ; celle du corps est encore bien plus difficile par suite de la friabilité des tissus. De là la nécessité de faire avec le plus grand soin le pincement total des deux ligaments larges, sur une grande hauteur et d'exciser le col pour me faire du jour. Les pinces appliquées, je détache le bord droit de l'utérus, et je parviens à en faire basculer le fond en arrière et à gauche, assez pour voir la partie

(1) Observation tirée du *Traité de l'hystérectomie* par M. Secheyron.

supérieure des ligaments larges, les pincer et détacher le reste de l'utérus ; quinze pinces à demeure ; vagin lavé, pansement iodoformé ; durée de l'opération, 30 minutes.

La pièce envoyée à M. le Prof. Cornil a montré que le cancer a débuté par la muqueuse du corps de l'utérus ; qu'il s'est propagé aux fibres musculaires jusqu'au péritoine qui demeure intact.

Tous les tissus envahis, y compris la trompe, sont remplacés par des bourgeons jaunâtres, grisâtres, d'aspect identique qui s'arrêtent assez exactement à l'union du corps et du col. Ce dernier seul a échappé à la dégénérescence, ce qui explique l'opinion de bénignité qui avait été admise par plusieurs collègues avec assez de ténacité pour effrayer singulièrement cette intéressante malade.

Observation XXVII (1)

Epithélioma cylindrique de la muqueuse du corps. — Col sain. — Hystérectomie vaginale. — Guérison. — Malade de M. le Dr Jasienski.

Mme X..., 33 ans, grande, molle, très fatiguée, par des douleurs qui l'empêchent de marcher depuis plusieurs années, anémiée par des métrorrhagies qui ont résisté au traitement fait par le curage il y a un an. Réglée à 12 ans. Mariée à 20 ans. A eu un enfant. Nervosisme accru par des névralgies devenues intolérables depuis un an. Col hypertrophié, corps volumineux, très douloureux au toucher.

Opération. 30 mars 1887. — Anesthésie chloroformique. Vulve rasée ; vagin lavé. Dissection circulaire du col sur une hauteur de 0 m. 075 avant d'ouvrir les culs-de-sac vaginaux

(1) Cette observation est tirée du *Traité de l'hystérectomie* de M. Secheyron.

par suite de l'hypertrophie sus-vaginale du col. Le pincement de la base des ligaments larges, la section bilatérale du col permettent d'abaisser plus facilement le corps, de pincer la partie supérieure des ligaments larges, de les détacher du côté correspondant de la matrice.

En abaissant cet organe on reconnaît qu'il est double de volume, friable, qu'il se laisse exciser par les pinces, bien qu'il soit lisse et régulier à la surface. Kyste tubaire droit pincé et excisé : six pinces laissées à demeure. Durée 20 minutes. Malade retourne chez elle le 14e jour.

Examen de la pièce. — A la coupe de l'utérus, on voit que l'épithélioma a pris naissance dans la muqueuse du corps et a envahi secondairement la musculeuse, en formant des végétations fongueuses, polypeuses, jaunâtres et saignantes et que le col est entièrement sain.

Le microscope a montré qu'il s'agissait d'un épithélioma cylindrique. Laboratoire de M. Cornil.

Observation XXVIII (résumée) (1)

Carcinome du corps de l'utérus, avec envahissement secondaire du poumon, chez une femme de 27 ans. — Pleurésie purulente. — Empyème, par Mlle Klumpke, interne des hôpitaux.

La nommée Gr. Idalie, journalière, âgée de 27 ans.

Antécédents héréditaires bons.

Antécédents personnels. — Réglée à 12 ans, toujours régulièrement ; mariée à 21 ans ; grossesse normale et à terme à 23 ans. Deuxième grossesse et accouchement à terme en mars 1887, d'un enfant vigoureux.

Les suites de couche furent troublées par des métrorrhagies abondantes répétées et persistantes, amenant bientôt chez la

(1) *Bulletins de la Société anatomique.* Année 1887, p. 757.

malade un état d'anémie fort accentué, et une faiblesse générale très grande.

Cinq à six semaines après son accouchement, elle est prise brusquement d'un violent point de côté gauche avec frisson, fièvre, toux et dyspnée.

Une semaine plus tard, elle entre, le 1er juin pour des métrorrhagies à l'hôpital Temporaire de la rue Pascal, dans le service de M. Pozzi.

Malade pâle, jaune, très anémiée, en proie à une dyspnée intense, à une toux fréquente, séche, quinteuse ; température 39°,2. A l'examen, on constate de l'œdème lombaire et tous les signes d'une pleurésie gauche. A une ponction capillaire faite avec la seringue de Pravaz, on retire du pus phlegmoneux.

L'utérus est gros, le col mou ; il existe un écoulement muco-sanguinolent. En présence des métrorrhagies répétées et prolongées, consécutives à l'accouchement, de l'augmentation de volume de l'utérus, on pose le diagnostic : rétention partielle du placenta, pleurésie purulente.

6 juin. M. Pozzi fait l'opération de l'empyème.

La malade passe le 6 juillet 1887 dans le service de M. le Dr Balzer. Elle succombe le 12 août ; les phénomènes thoraciques ont dominé la scène, et l'affection utérine est restée inaperçue.

Autopsie. — Nous ne rapportons ici que les détails concernant le péritoine et l'utérus. Le péritoine est intact. L'utérus est augmenté de volume, sa cavité dilatée contient une tumeur pédiculée, du volume d'une noix, d'apparence polypeuse, proéminente dans la cavité, recouverte par la muqueuse d'aspect normal. Molle et friable par place, cette tumeur s'insère au fond de l'utérus par une large base d'implantation, se confondant intimement avec le muscle utérin. Pas d'engorgement ganglionnaire.

Examen microscopique. — Au raclage de la surface de section, soit des néoplasies pulmonaires, soit de la tumeur utérine, on obtient un suc épais, peu abondant, lactescent, teinté de

rouge, contenant un grand nombre de cellules de forme, de volume et de dimensions variables.

Les unes nettement cylindriques, les autres cubiques et polyédriques, d'autres encore fusiformes. aplaties ou sphériques. Ces cellules renferment un ou deux noyaux fortement colorés par le carmin, l'hématoxyline, lisse, occupant tantôt le centre de la cellule, tantôt refoulé à la périphérie par la masse homogène, colloïde qui remplit le corps cellulaire.

Sur une coupe mince, après durcissement dans l'alcool et coloration au picro-carmin et à l'hématoxyline éosinée, on se trouve en présence d'une trame alvéolaire, formée par des tractus conjonctifs entre-croisés et contenant les mêmes cellules avec toute leurs variations de forme et de volume. La matière colloïde a envahi non seulement le corps cellulaire mais encore l'intérieur de l'alvéole, les parois alvéolaires et quelques parois vasculaires. Les vaisseaux assez considérables sont distendus par les globules sanguins.

Par places il existe de véritables apoplexies.

On retrouve les mêmes caractères dans la tumeur utérine, mais ici la trame est plus serrée, plus dense, et d'autant plus que l'on se rapproche du muscle utérin.

Il s'agit donc en résumé d'un carcinome colloïde de l'utérus avec infection secondaire des poumons.

Observation XXIX (personnelle)

Cancer primitif de la muqueuse du corps de l'utérus. — Examen histologique. — Présentation de la pièce par M. Valat, *interne des hôpitaux* (*Bullet. de la Soc. anat.*, p. 712, 1887).

La nommée, Marie G..., âgée de 58 ans, coiffeuse, entre le 3 novembre 1887, à la salle Lallemand, dans le service de M. Terrillon.

Antécédents héréditaires. — Père mort à 69 ans de maladie

inconnue. Mère morte subitement à 48 ans de maladie inconnue.

Plusieurs frères sont morts en bas âge, un autre est mort alcoolique à l'âge de 50 ans; un autre âgé de 62 ans est bien portant.

Les trois sœurs ont été atteintes d'affections utérines : l'une est morte à 59 ans d'un cancer de l'utérus; la deuxième a un corps fibreux ; la troisième est le sujet de cette observation.

Antécédents personnels. — Réglée à 13 ans, règles régulières, peu abondantes.

Mariée à 29 ans.

A eu cinq accouchements à terme et cinq fausses couches. Les avortements ont alterné avec les grossesses à terme et la malade les attribue à des fatigues excessives. Aucune maladie.

Jusqu'à la fin de l'année 1884 cette femme jouissait d'une excellente santé. A ce moment elle a commencé à perdre de l'eau rousse et depuis cette époque cet écoulement utérin ne s'est pas arrêté. Elle est restée longtemps sans consulter, bornant le traitement à quelques injections vaginales.

Au mois de septembre 1886, elle a consulté le Dr Bruchet. Pour arriver au diagnostic de l'affection la dilatation utérine est pratiquée, et les jours suivants on fait un premier grattage de la muqueuse.

Cette intervention ne procure qu'un soulagement momentané, et le 3 janvier 1887, la malade entre à l'hôpital St-Louis dans le service de M. Porak. Après deux nouveaux grattages de la muqueuse utérine la malade sort de St-Louis (février 1887).

Les bénéfices de ce traitement palliatif sont de très courte durée. Les douleurs reviennent plus intenses qu'auparavant, les pertes constituées par le liquide roussâtre sont beaucoup plus abondantes, et exhalent cette fois une fétidité repoussante. M. Routier appelé en consultation auprès de cette malade la fait admettre dans le service de M. Terrillon le 3 novembre 1887.

A ce moment le toucher vaginal fournit les renseignements suivants : le col de l'utérus situé sur la ligne médiane n'est pas augmenté de volume.

Il présente une mobilité presque normale et ce n'est qu'après une exploration minutieuse que l'on peut constater une légère ulcération sur sa partie gauche.

Le cul-de-sac vaginal droit a une profondeur et une consistance normales. Le gauche existe à peine. De ce côté le col de l'utérus se confond avec la base du ligament large. A ce niveau existe une petite induration douloureuse à la pression.

Le palper et le toucher combinés permettent de constater une légère augmentation du volume de l'utérus.

L'examen au spéculum confirme les résultats fournis par le toucher.

Les signes physiques seuls n'autoriseraient pas à porter le diagnostic de cancer de l'utérus. Mais il existe un écoulement roussâtre très abondant qui dégage l'odeur spéciale caractéristique. Chez cette malade la fétidité est extrême. Plusieurs fois, cette année, nous avons eu dans les salles des malades atteintes d'épithéliomas utérins très étendus, mais chez aucune d'elles il n'existait une odeur aussi repoussante. Un autre caractère important de l'écoulement est son abondance ; la malade évalue à un demi-litre environ la quantité perdue en 24 heures.

Les hémorrhagies ont fait défaut pendant presque toute l'évolution de la maladie. Depuis deux ou trois mois, de temps à autre, s'est produit un très léger suintement hémorrhagique.

Les douleurs ne présentent rien de spécial. Elles ont pour siège : la région hypogastrique, le périnée, la région sacro-coccygienne et les aines, principalement l'aine gauche. Leur intensité n'a jamais été très violente.

Aucun trouble de la vessie ni du rectum.

Tous les viscères sont sains. L'embonpoint est encore satisfaisant, mais néanmoins la malade présente le teint jaune paille caractéristique.

Les urines ne renferment ni sucre, ni albumine. Du 3 au 7 novembre, matin et soir, injections au sublimé.

Le 8. Hystérectomie vaginale pratiquée par M. Routier avec l'aide de MM. Terrillon et Jalaguier. Chloroformisation par M. Valat.

L'utérus se laisse abaisser très facilement et l'opération ne présente aucune particularité à relever : durée 3/4 d'heure.

Pansement : Queue de cerf-volant et gaze iodoformée. Bandage en T. Les pinces longues sont laissées sur les ligaments larges.

Examen de la pièce. — Le corps de l'utérus présente une légère augmentation de volume. Le col offre à gauche la légère ulcération signalée plus haut.

La surface péritonéale de la matrice est indemne, dans presque toute son étendue. Au milieu de la face postérieure existe sous le péritoine une petite nodosité du volume d'une noisette et d'origine cancéreuse.

L'utérus ouvert dégage une odeur repoussante. Sa cavité est remplie d'un liquide puriforme recouvrant de petites végétations grisâtres de la muqueuse. Ces végétations dures, très friables, ont envahi toute la muqueuse et semblent avoir envahi le tissu utérin.

Le 12. Les longues pinces placées sur les ligaments larges sont enlevées. Les tampons de gaze iodoformée sont renouvelés : léger suintement hémorrhagique.

Le 14. Troisième pansement. Injection au sublimé.

Du 14 au 18 novembre. Chaque matin, injection au sublimé.

Le 18. La plaie vaginale est complètement cicatrisée.

Examen histologique, d'après les préparations de notre ami et collègue Achard. L'épithélium de revêtement de la muqueuse a disparu. Sur certains points les glandes sont dilatées mais très reconnaissables à leur revêtement épithélial. Ailleurs la muqueuse est détruite et remplacée par du tissu embryonnaire, qui dans plusieurs endroits a subi une sorte de mortification.

Sur des coupes intéressant la paroi utérine on constate des boyaux de cellules caractéristiques de l'épithélioma.

M. Brault a pratiqué des coupes de la tumeur et a constaté les mêmes lésions.

Cette observation nous a paru intéressante à plusieurs points de vue : 1° Les cancers débutant par la muqueuse de la cavité

utérine et s'y cantonnant pendant trois ans avec intégrité absolue du col, sont rares. 2° Au début de l'affection, le diagnostic présente les plus grandes difficultés. Dans le cas que nous rapportons, l'examen histologique d une fongosité obtenue par raclage de la muqueuse avait été pratiqué, il y a deux ans, par M. Darier. Il lui avait été impossible d'affirmer s'il s'agissait d'un épithéliome ou d'une métrite chronique. 3° Notre malade a présenté depuis plus d'un an, un écoulement séreux, roussâtre, très abondant et d'après MM. Terrillon et Routier qui ont observé quelques cas analogues, ce serait là un excellent signe en faveur des cancers de la cavité utérine. 4° Les hémorrhagies si fréquentes dans les cancers du corps ont été dans notre cas tout à fait insignifiantes. 5° Les cancers de la cavité utérine ont une évolution lente, tant que le néoplasme n'a pas envahi le col ou la surface péritonéale. 6° Dans le cancer limité à la cavité utérine, l'hystérectomie est le seul traitement chirurgical raisonnable. Jusqu'à ce jour l'hystérectomie vaginale a donné de meilleurs résultats que l'hystérectomie abdominale.

M. Darier. — Il y a deux ans, a examiné un fragment enlevé de cet utérus, au moyen de la curette par M. Porak. Il n'avait pas pu décider s'il s'agissait d'un épithélioma, ou d'une métrite chronique.

Une autre fois, M. Darier a observé un utérus qui lui avait été remis par M. Pozzi et sur lequel on trouvait une lésion semblable ; il y avait un épithélioma localisé en un petit point et sur le reste de la muqueuse une métrite interne villeuse.

M. Brault. — Dans trois cas de cancer ayant débuté par le col, j'ai vu aussi une sorte d'état gélatineux de la muqueuse du corps. Peut être s'agissait-il d'une sorte de métrite coexistant avec le cancer.

Observation XXX (inédite)

Épithélioma primitif de la cavité utérine. — Curettage. Due à l'obligeance de M. Terrier, chirurgien de l'hôpital Bichat.

En janvier 1888, M. Terrier a donné des soins à Mme B.., âgée de 64 ans.

Cette dame a des pertes depuis 3 ou 4 ans, elle a consulté un médecin autorisé qui les a attribuées à un fibrome utérin.

Le traitement institué étant resté sans résultat, cette dame s'adressa au Dr Arluison, qui l'adressa au Dr Terrier.

M. Terrier constata les signes d'un cancer de la cavité utérine. Le corps était très volumineux, le col était entr'ouvert et le doigt sentait des végétations.

Pendant 8 jours, M. Terrier prépare la dilatation utérine avec la laminaire et l'éponge.

En janvier 1888. Curettage avec l'aide de MM. Brun, Hallé et Arluison. On retire plus d'un verre de fongosités. Pansement à la gaze iodoformée.

La malade a guéri sans fièvre.

A la suite de l'opération, les pertes ont cessé, et pendant 3 semaines l'état de la malade est excellent.

Vers le 15 février, perte sanguine insignifiante, à ce moment la malade se levait quelques heures ; l'appétit était revenu.

Quelques jours plus tard, surviennent des hémorrhagies très abondantes, répétées. Un mois ou cinq semaines après l'opération la malade succombe à l'anémie aiguë.

M. Poupinel a examiné les fongosités et a porté le diagnostic d'épithélioma.

Observation XXXI (inédite)

Épithélioma primitif de la cavité utérine. — (Nous devons les détails suivants à l'obligeance de M. Terrier, chirurgien de l'hôpital Bichat.)

Mme K..., âgée de 58 ans. Était soignée depuis fort longtemps pour des pertes utérines.

Toucher vaginal : col entr'ouvert dans l'intérieur, l'index arrivait sur des végétations. Corps volumineux.

Le médecin ordinaire avait diagnostiqué un fibrome ou un polype intra-utérin.

M. Terrier reconnaît un cancer de la cavité utérine.

Vers le milieu de l'année 1888, M. Terrier pratique le grattage de la muqueuse et enlève environ un verre de fongosités. M. Poupinel en fit l'examen histologique et eut beaucoup de peine à déterminer qu'il s'agissait d'un épithélioma et non d'une métrite fongueuse.

Les suites opératoires furent très bénignes, et un mois après l'opération la malade bien portante allait en convalescence à la campagne. Les règles revinrent une fois ou deux régulièrement. Mais au bout de 3 mois environ les fongosités remplissaient de nouveau la cavité utérine provoquant d'abondantes hémorrhagies.

La malade mourut 4 à 5 mois environ après le grattage.

Observation XXXII

Épithélioma cylindrique de la cavité utérine. — Hystérectomie vaginale, par M. Routier (1).

Femme de 56 ans, ayant subi la ménopause il y a 10 ans et

(1) *Congrès français de chirurgie.* 3e session, Paris, 1888.

qui depuis 13 mois a recommencé à avoir des pertes de sang avec écoulement d'eau roussâtre.

Entrée dans le service de M. le Prof. Ball à l'hôpital Laënnec, elle avait des pertes extrêmement abondantes qui semblaient menacer sa vie à bref délai.

C'est dans ces mauvaises conditions que j'ai entrepris le 24 février 1888 l'hystérectomie vaginale.

La malade est encore à l'hôpital ; elle se lève déjà ; chez elle l'opération fut rendue assez difficile par suite de l'étroitesse de la vulve ; elle n'a jamais eu d'enfants.

La malade est sortie en parfaite santé.

Observation XXXIII (inédite)

Épithélioma primitif de la cavité utérine. — Hystérectomie vaginale (Obs. due à l'obligeance de M. Routier, chirurgien des hôpitaux).

Mme C.., 50 ans, bien réglée depuis 16 ans, a eu deux enfants.

Il y a 3 ans, suppression des règles pendant 18 mois, pendant tout ce temps, la santé fut excellente, sauf quelques bouffées de chaleur que Mme C.., ressentait quelquefois au visage.

Il y a 18 mois, survint sans cause connue, une perte de sang abondante avec caillots, puis perte d'eau rousse, non odorante, très abondante ; la malade salissait quinze serviettes par jour. Les pertes sanguines se sont renouvelées ; les émotions les favorisent. Depuis, pertes irrégulières et alternantes d'eau et de sang. Elle a perdu ses forces et son embonpoint. Au toucher : col lisse, gros, fond de l'utérus en avant, utérus peut-être un peu gros et douloureux à la pression. Annexes à peine sensibles. Hystéromètre s'enfonce à 11 centimètres.

18 avril 1888. Hystérectomie vaginale pratiquée sans incident.

Emploi des pinces de Richelot. Pansement.

Pinces enlevées 36 heures après leur application.

3 mai. La malade se lève et marche.

Le 8. Pendant une injection se détache une petite eschare venant probablement des ligaments larges.

Le 18. La cicatrice est complète et partout souple. Exeat.

Observation XXXIV

Épithélioma tubulé pavimenteux. — Col sain extérieurement. Hystérectomie vaginale. — Guérison, par M. Terrillon (1).

La nommée Dig... (Alexandrine), âgée de 65 ans, entre à la Salpêtrière le 26 janvier 1888.

Le père et la mère de la malade sont morts, l'un à 83, l'autre à 71 ans ; elle a une sœur de 80 ans très bien portante. Réglée à 14 ans, elle a toujours eu des règles régulières d'une durée de 6 à 8 jours. Mariée à 20 ans, elle a eu 7 enfants, et n'en a allaité qu'un, les autres sont morts, soit tout de suite, soit au bout de 20 à 30 jours. Ménopause à 45 ans.

Il y a 4 ans, elle eut des pertes utérines peu abondantes, mais qui revenaient 2 ou 3 fois par mois. Depuis cette époque, elle a maigri et perdu ses forces, mais n'a pas éprouvé de douleurs.

Soupçonnant une affection grave de l'utérus à cause de l'écoulement sanguin survenant chez une femme âgée, je l'examine avec soin.

Au toucher vaginal, on sent un col irrégulier, gros, bosselé, mobile. Il présente une cicatrice à gauche, suite de la déchirure des accouchements. On peut abaisser facilement l'utérus.

(1) *Bulletins et mémoires de la Société obstétricale et gynécologique de Paris*, 1888, p. 203.

Le toucher et l'examen au spéculum, ont fait perdre à la malade, une faible quantité de sang, mais le repos au lit diminue ses pertes, d'ailleurs peu odorantes. L'utérus présente les caractères suivants : il est mobile, le col paraît sain extérieurement; mais quand on écarte les bords de l'orifice, on aperçoit nettement, à un centimètre de profondeur, de petites végétations indurées et qui saignent au moindre contact d'un instrument. Celui-ci ne peut pénétrer dans l'intérieur de la cavité, qui semble obstruée par les végétations.

Tous ces caractères et surtout la persistance de l'écoulement sanguin et d'un peu d'eau rousse, imposent le diagnostic de cancer intra-utérin. Malgré l'âge de la malade, et son affaiblissement, je crois qu'il est utile de pratiquer l'hystérectomie vaginale, car je suppose que l'ablation facile de l'utérus ne pourra pas constituer un traumatisme très sérieux pour la malade. Enfin dans ce cas l'ablation totale peut mettre à l'abri d'une récidive.

Opération le 1er mars 1888. — L'utérus est abaissé presque jusqu'à la vulve. Plusieurs fois le col se déchire, mais on peut toujours le saisir plus haut. La dissection du cul-de-sac antérieur jusqu'au péritoine est relativement facile. Celle du cul-de-sac postérieur est plus difficile. L'utérus semble un peu adhérent à la face antérieure du rectum. On ne peut pénétrer dans le péritoine sur la ligne médiane ; il n'est possible de passer que sur les côtés. Du côté droit, le ligament large est pris avec une pince longue ; du côté gauche, je place deux pinces. La section des ligaments larges étant pratiquée, l'utérus devient plus mobile et plus facile à attirer en bas, et je peux décoller l'adhérence qui unit sa face postérieure à la face antérieure du rectum.

L'opération étant terminée, je bourre la cavité du vagin avec de la gaze iodoformée.

Examen de l utérus. — L'utérus est augmenté de volume, surtout au niveau du corps et du fond. La face antérieure est lisse. La face postérieure est tomenteuse, irrégulière, à cause des

adhérences qui ont été déchirées ; mais elle ne paraît pas envahie par le néoplasme. En coupant l'utérus verticalement, on voit que la cavité est absolument remplie d'une masse végétante, d'apparence cancéreuse, et qui a envahi les parois musculaires, surtout en arrière, mais sans la perforer. Au point de vue histologique, il s'agit d'un épithélioma tubulé pavimenteux.

Les suites opératoires furent simples : les pinces de Richelot sont enlevées 48 heures après l'opération ; leur pression a déterminé une légère plaque de sphacèle sur la grande lèvre gauche. On remarque de l'incontinence d'urine et des phénomènes de cystite ; j'ordonne les lavages boriqués.

Depuis sa sortie de l'hôpital qui eut lieu le 1er mai, la malade a augmenté de 7 livres ; elle va aussi bien que possible, et m'a donné de ses nouvelles le 8 juin 1888.

Vu : le Doyen,
BROUARDEL.

Vu par le président de la thèse,
VERNEUIL.

Vu et permis d'imprimer :
Le vice-recteur de l'Académie de Paris,
GRÉARD.

IMPRIMERIE LEMALE ET Cie, HAVRE